

علوم للجميع

تم التحميل من موقع علوم للجميع

<http://www.3lom4all.com>

Atlas of Human ANATOMY

F.NETTER

تحتوي

الملفات التالية مجموعة كاملة من

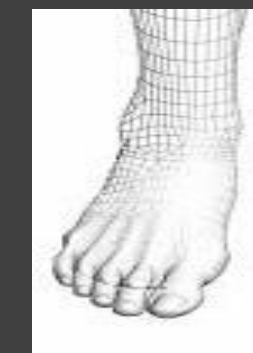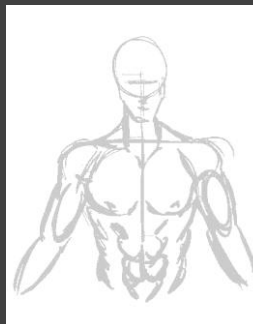الصور التشريحية لجسم الإنسان والتي تم

اعتمادها من نسخة 2003 لأطلس

F.NETTER

بعد أن قمنا بترجمتها من اللغة

الإنكليزية إلى اللغة العربية



مجموعة الطبية

بِسْمِ اللَّهِ الرَّحْمَنِ الرَّحِيمِ



المشاركون:

إعداد وترجمة :

باسل سلفيتي بلال عياش عبد الرحمن البر ديني عمر مصوة
محمد بلال الشريف نور ديار بكرلي ياسر دامر

تدقيق :

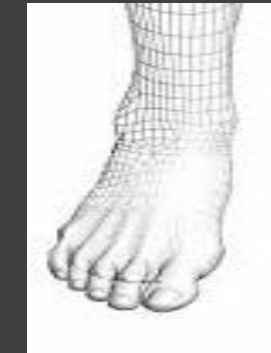
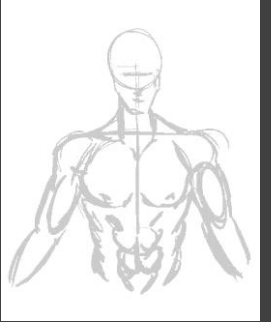
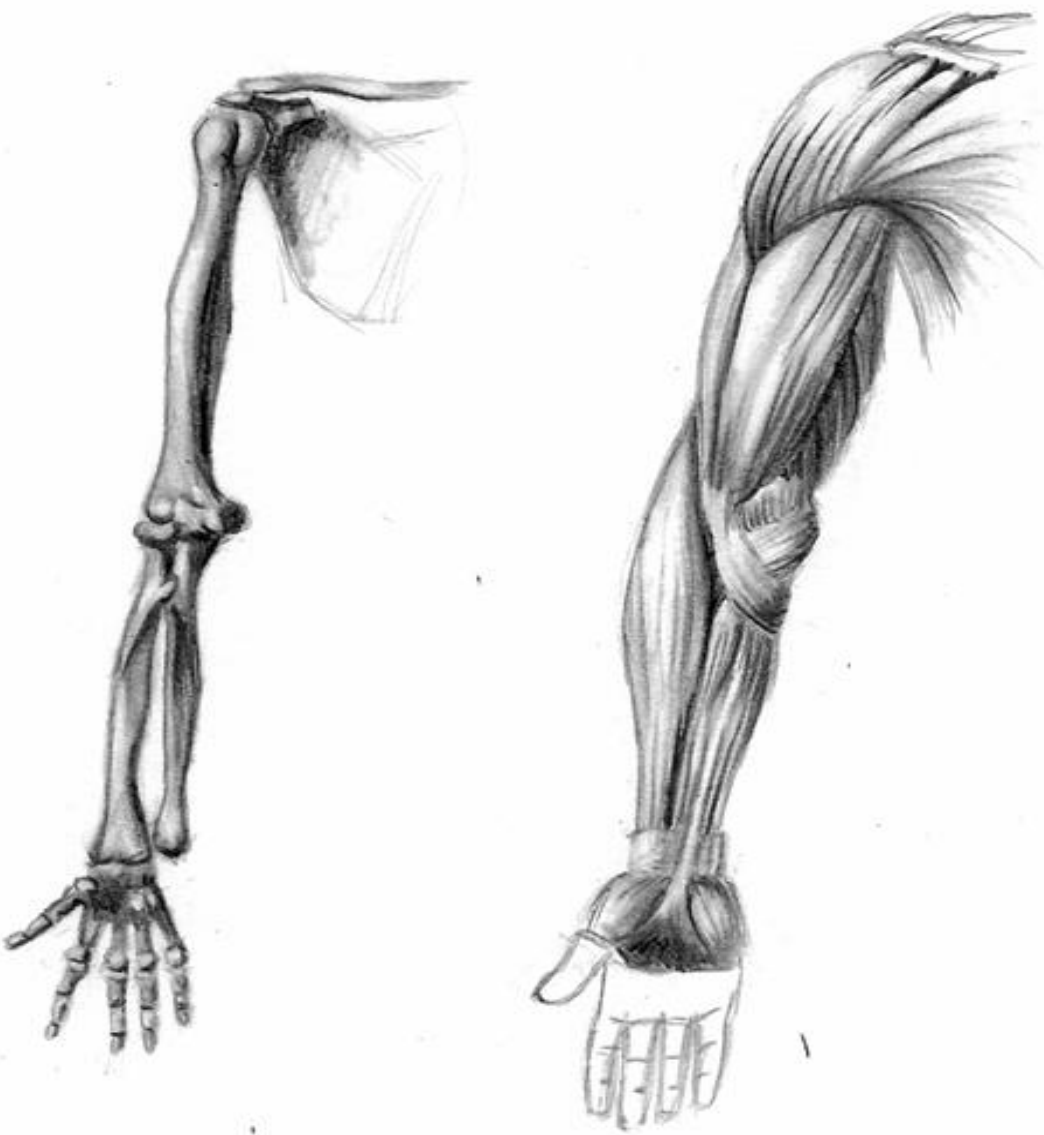
الدكتور بيان السيد

مدرس في قسم التشريح في كلية الطب البشري - جامعة دمشق

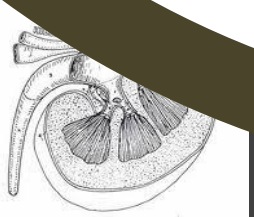
Atlas of Human ANATOMY

F. NETTER

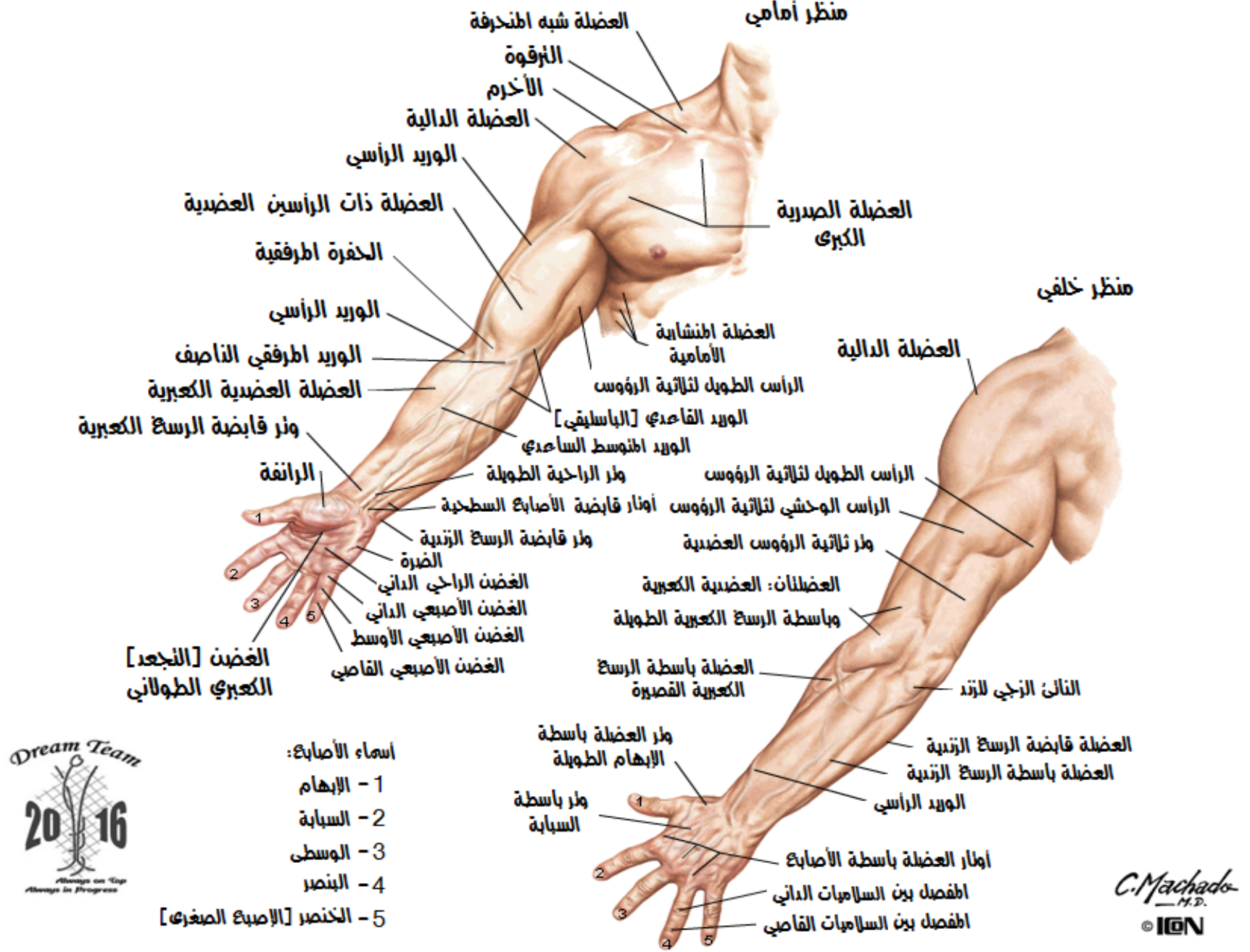
تشرح الطرف العلوي



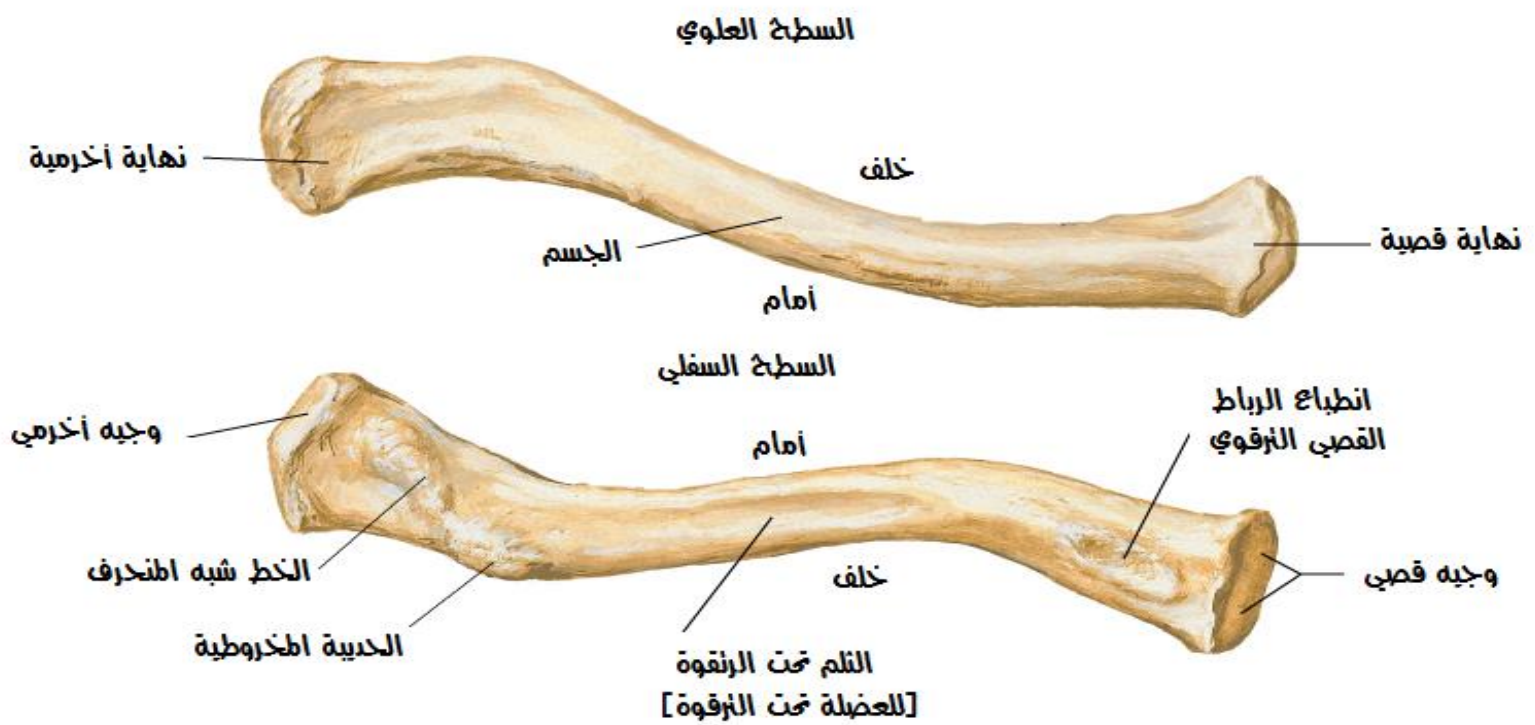
7



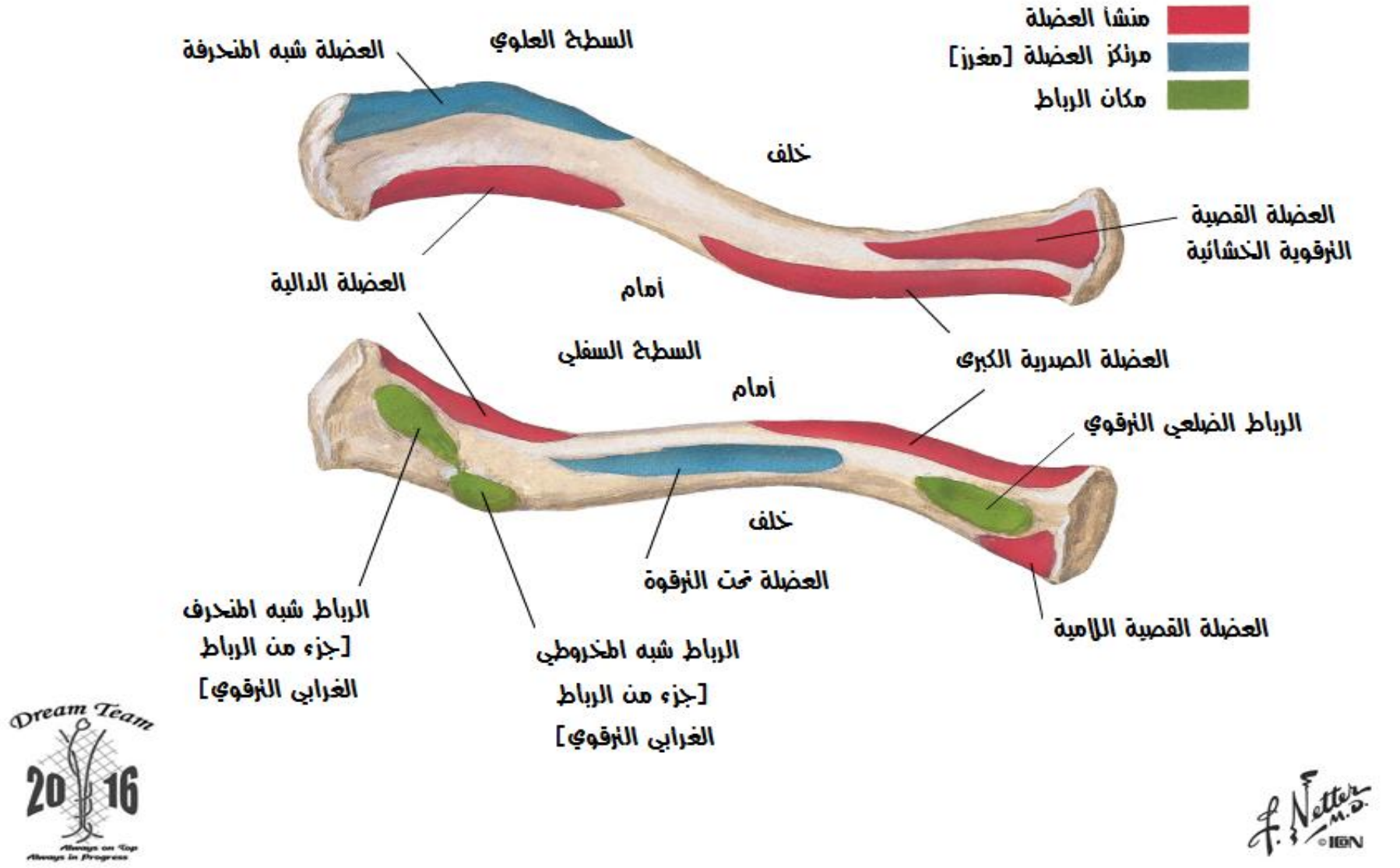
الطرف العلوي



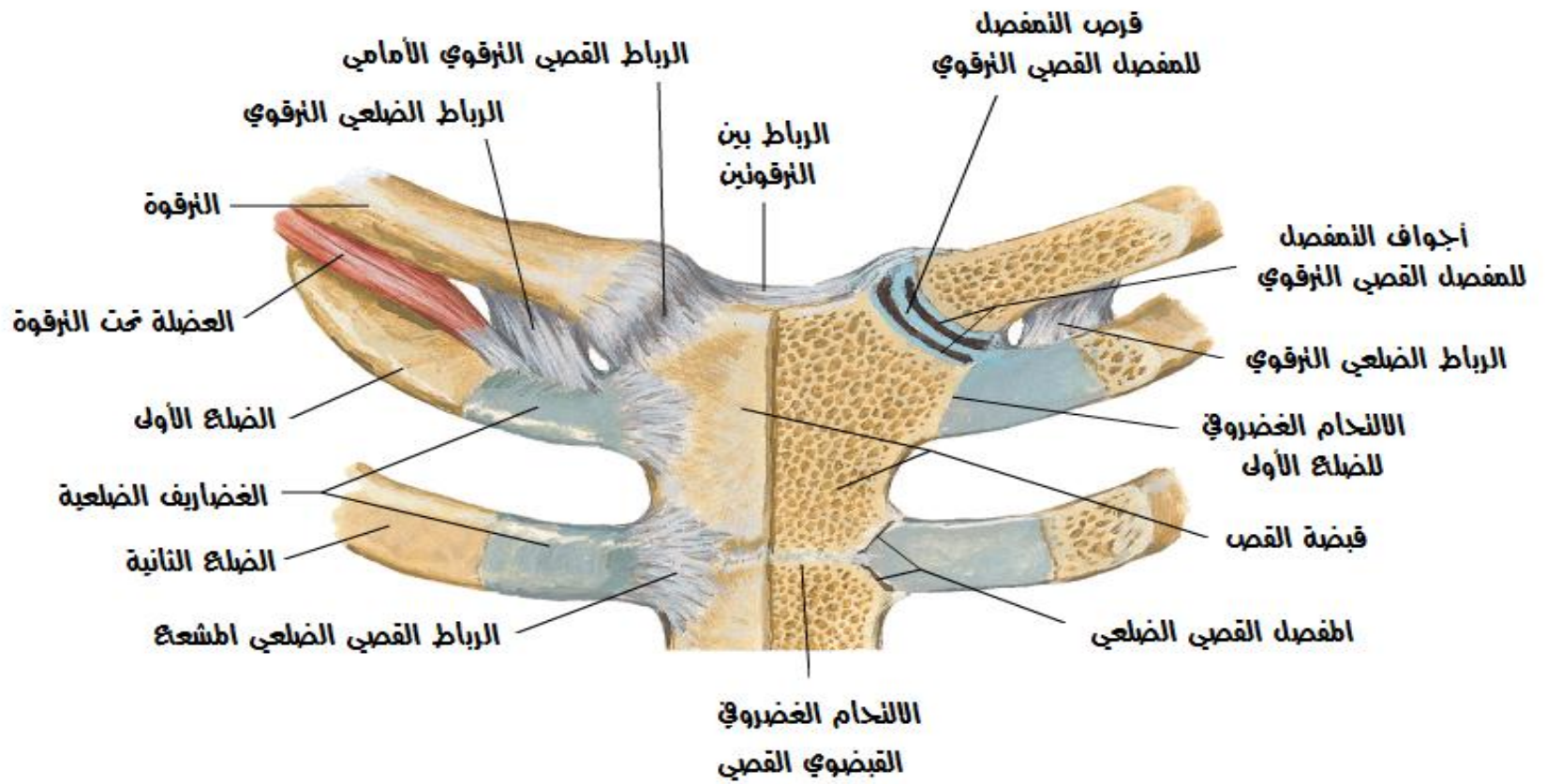
عظم الترقوة الأيمن - المعالي



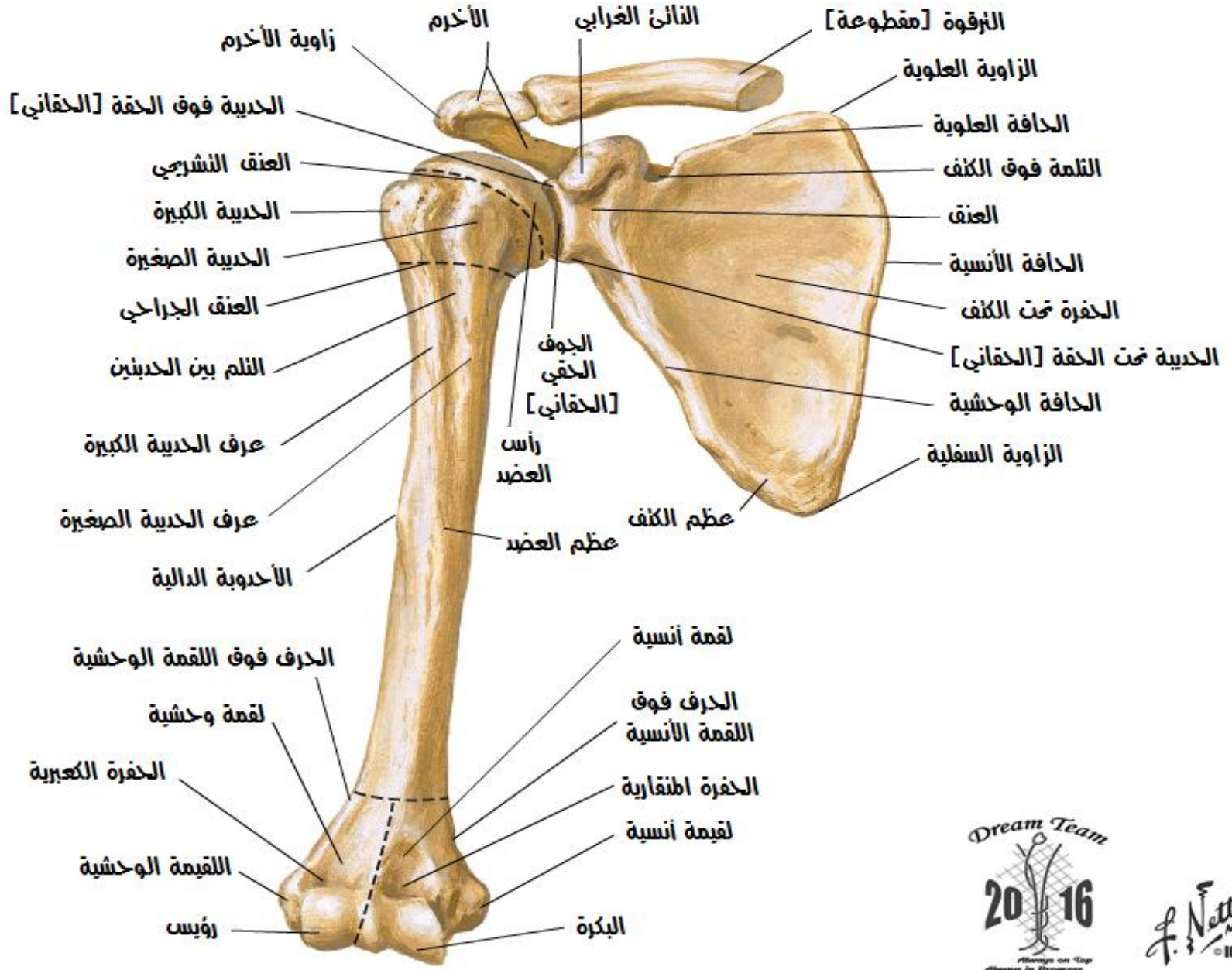
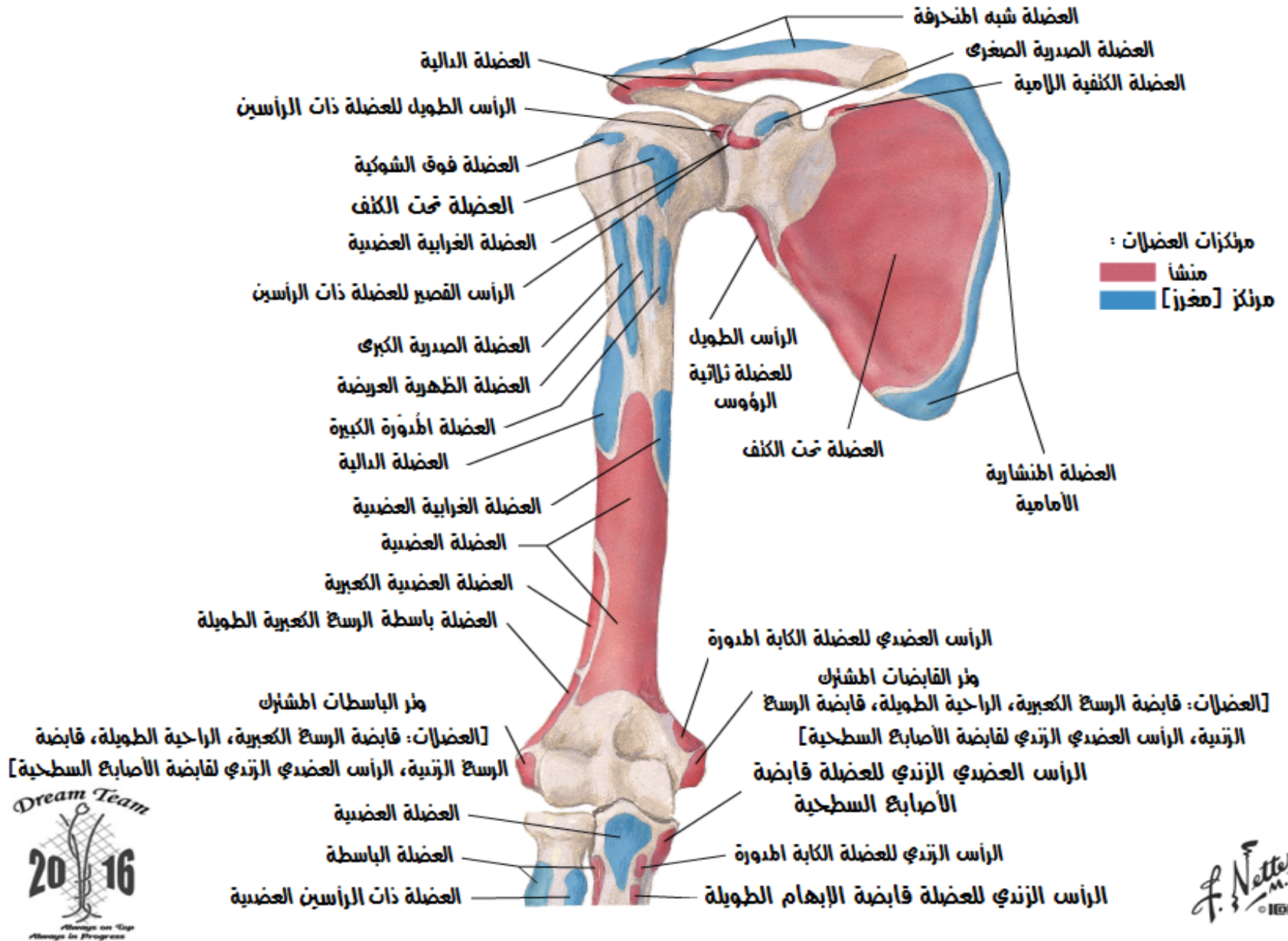
عظم الترقوة الأيمن - مركزات العضلات بالترقوة



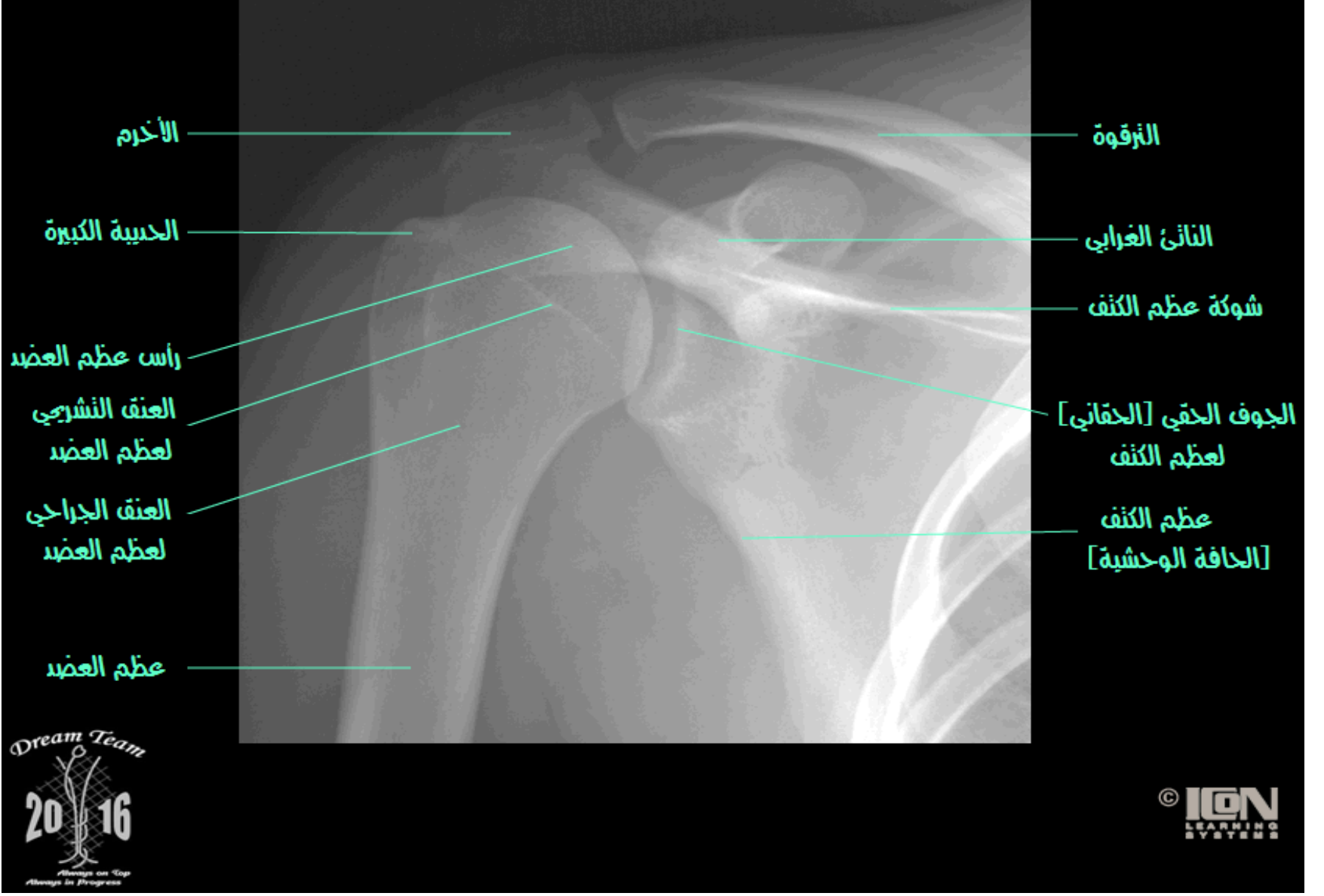
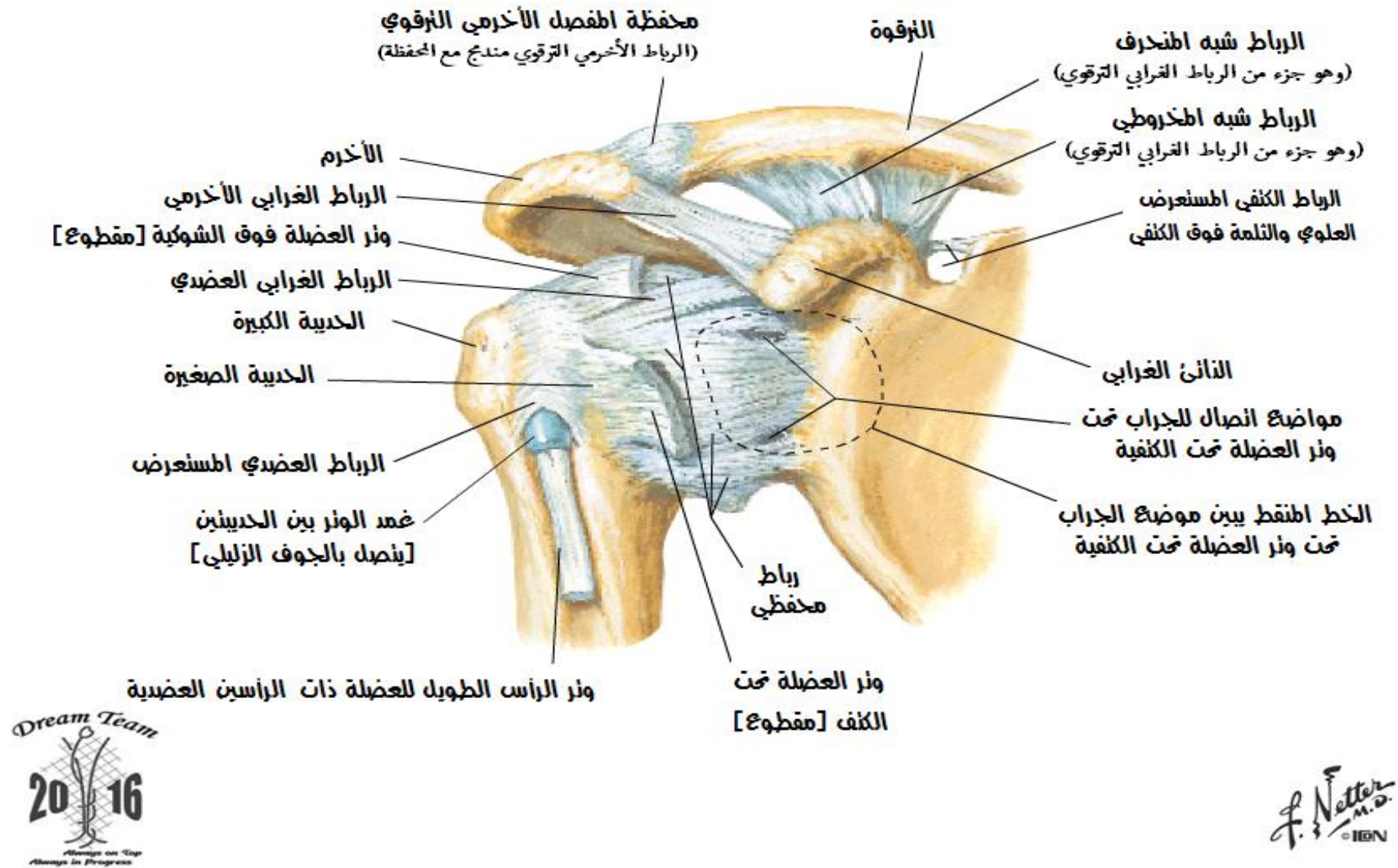
المفصل القصي الترقوي



عظام العضد والكف: منظر أمامي

عظام العضد والكف
منظر أمامي: مرنكزات العضلات

الكف: صورة شعاعية إمامية خلفية

مفضل الكف [المفصل الحقاني العضدي]
منظر أمامي، الأوتار والاربطة

العضلة الدالية [مقلوبة]

العضلة فوق الشوكية

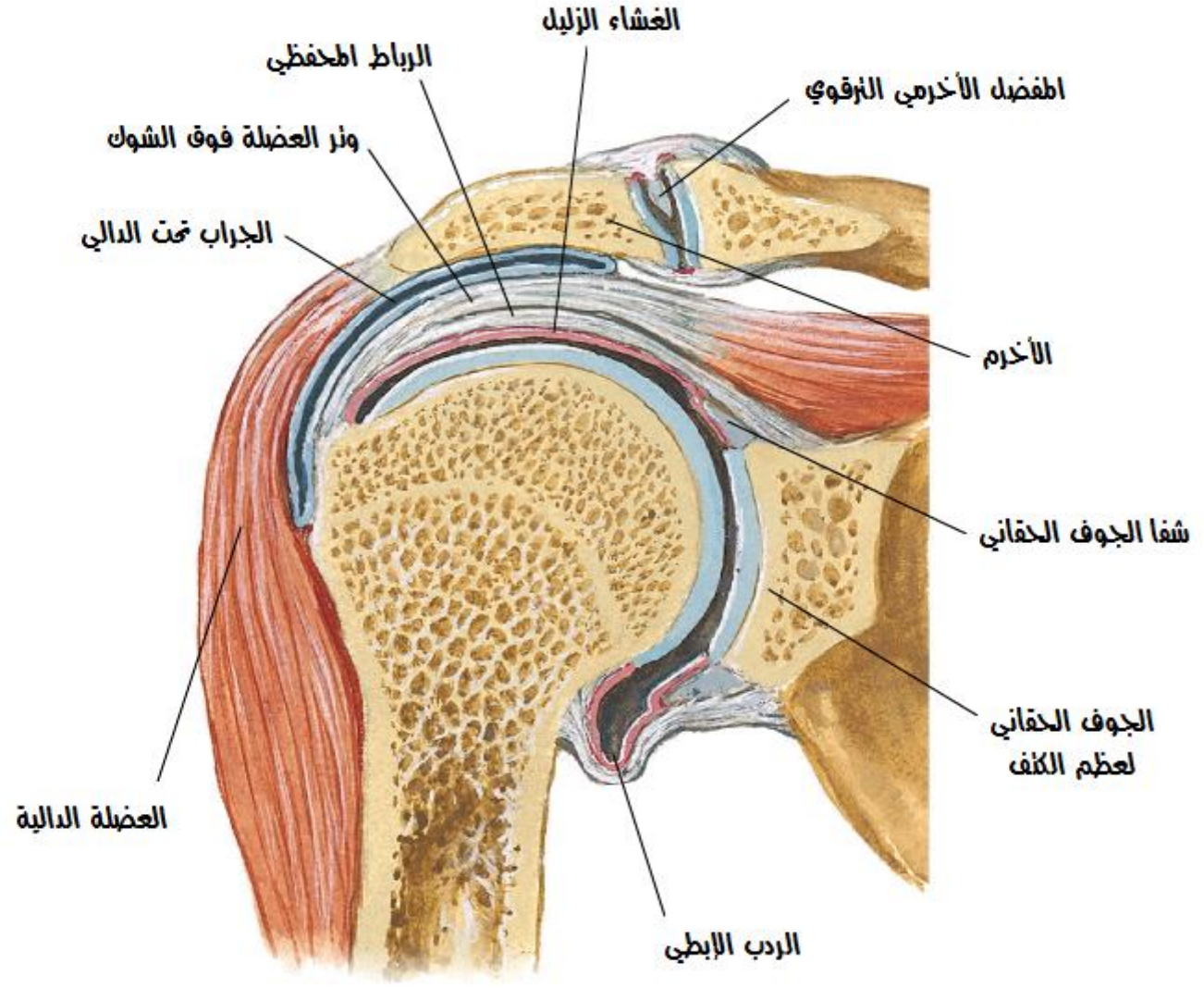
العضلة تحت الكف

الرباط المحفظي

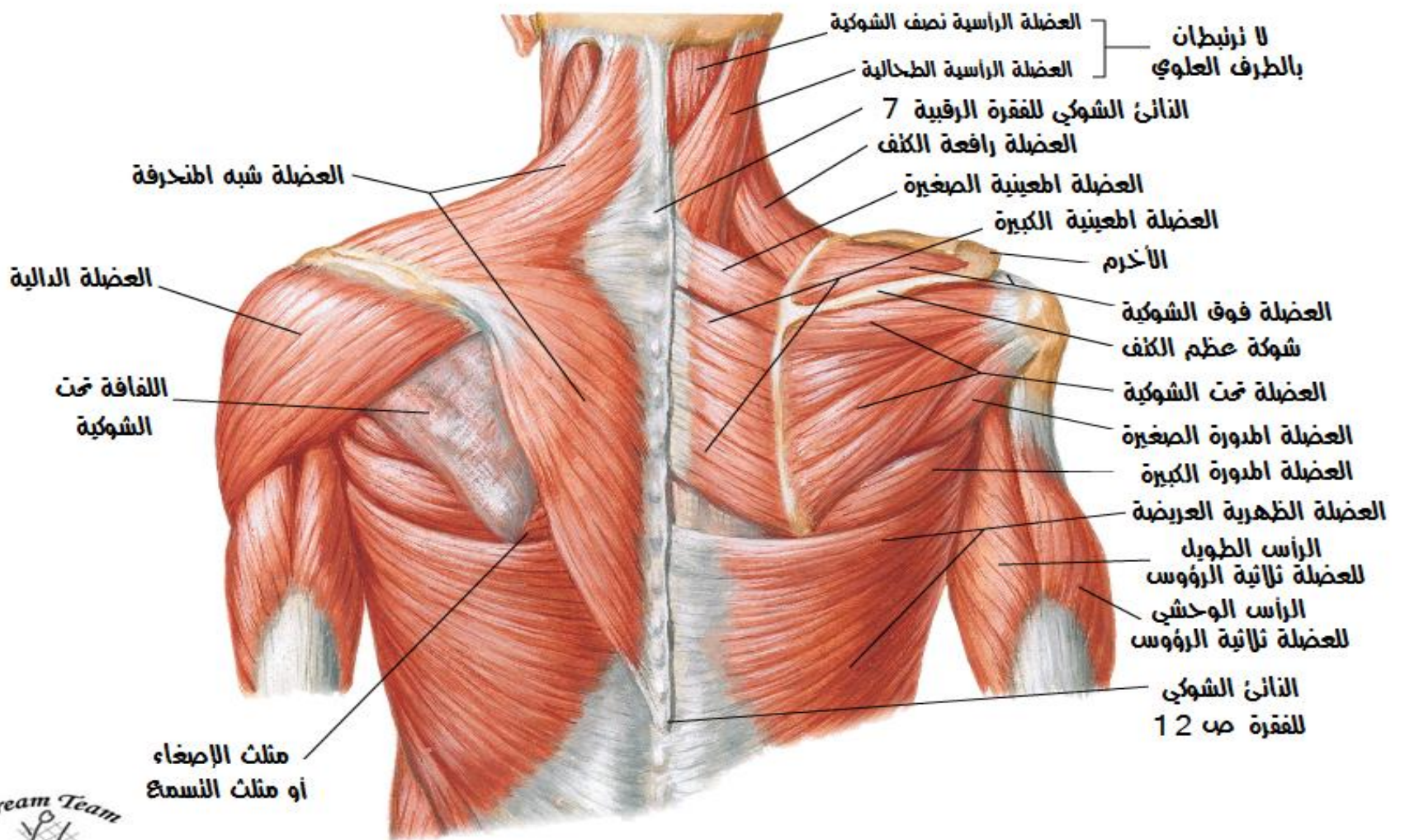
الجزء تحت الدالي ملتحم بالجزء تحت الأخرمي



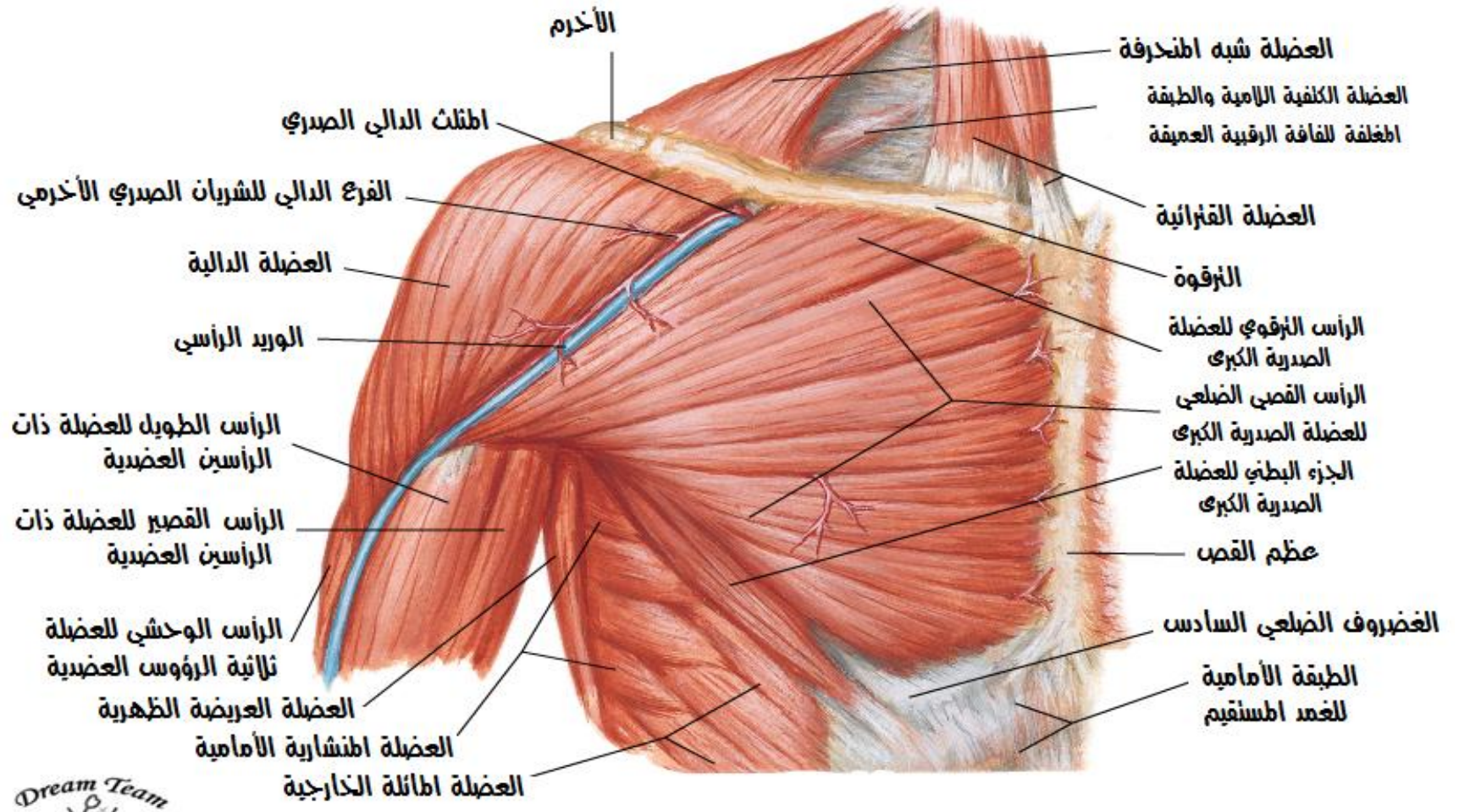
مفصل الكنف [مفتوح] مقطع إكليلي خلال المفصل



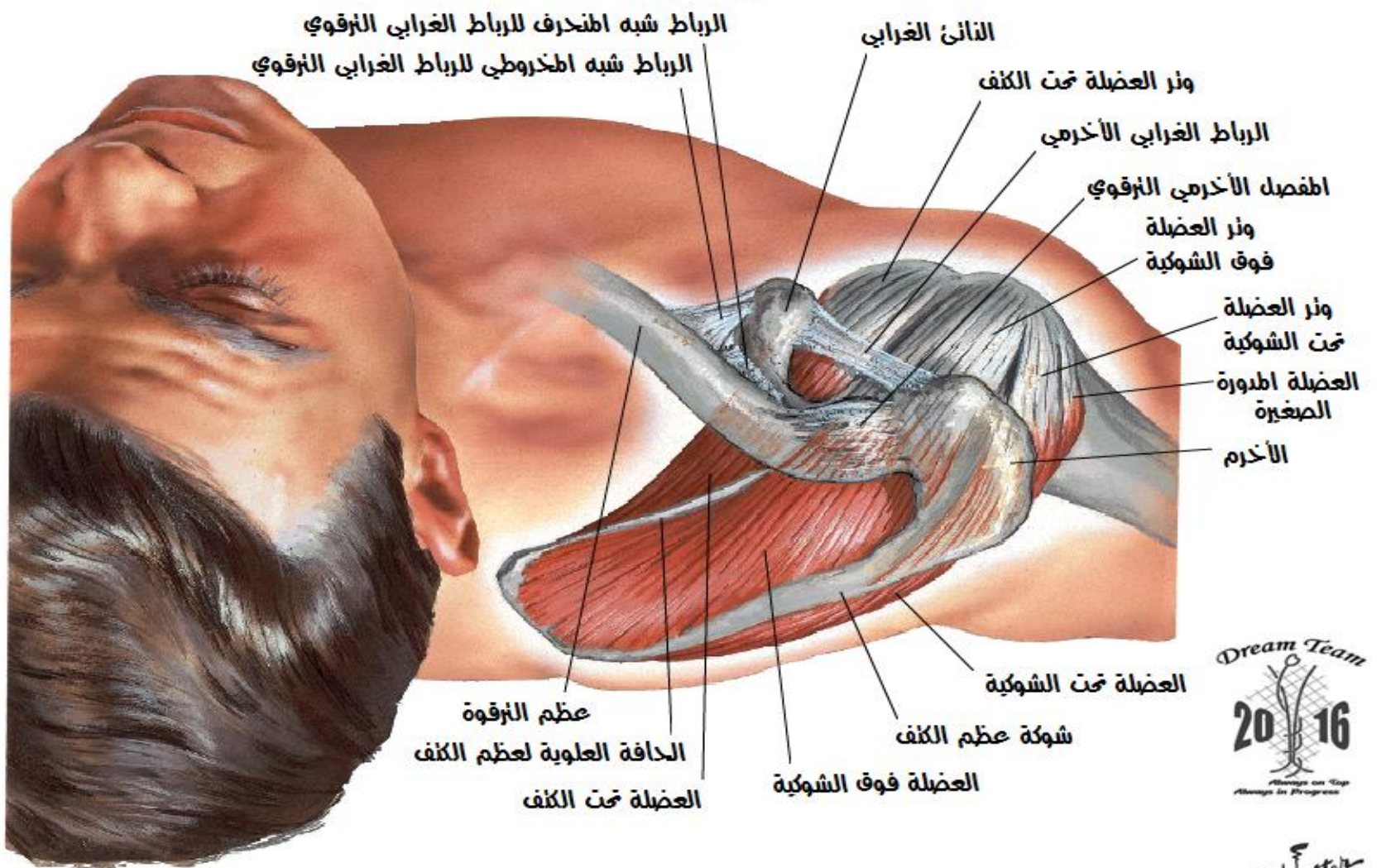
عضلات الكنف منظر خلفي



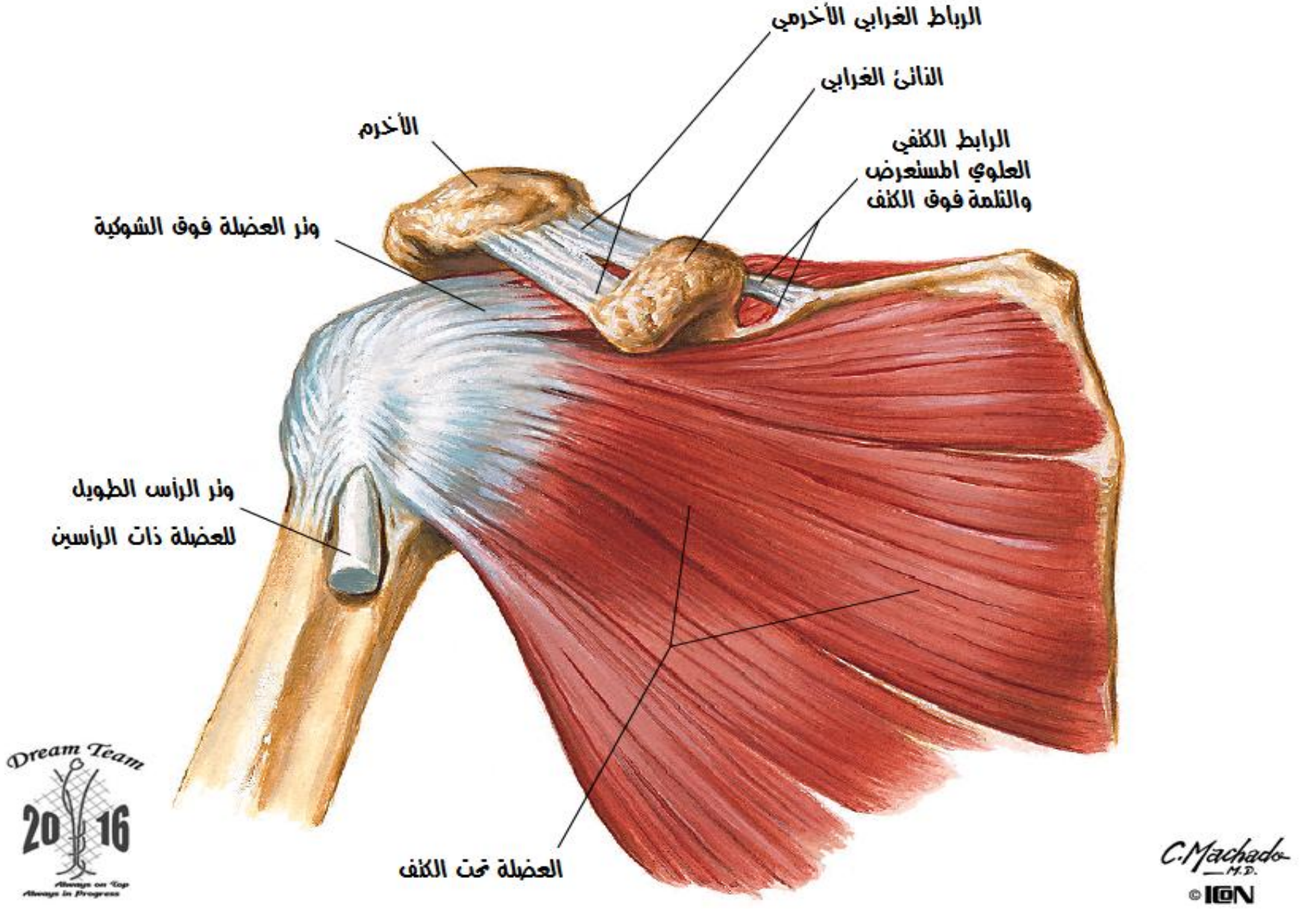
عضلات الكنف منظر أمامي



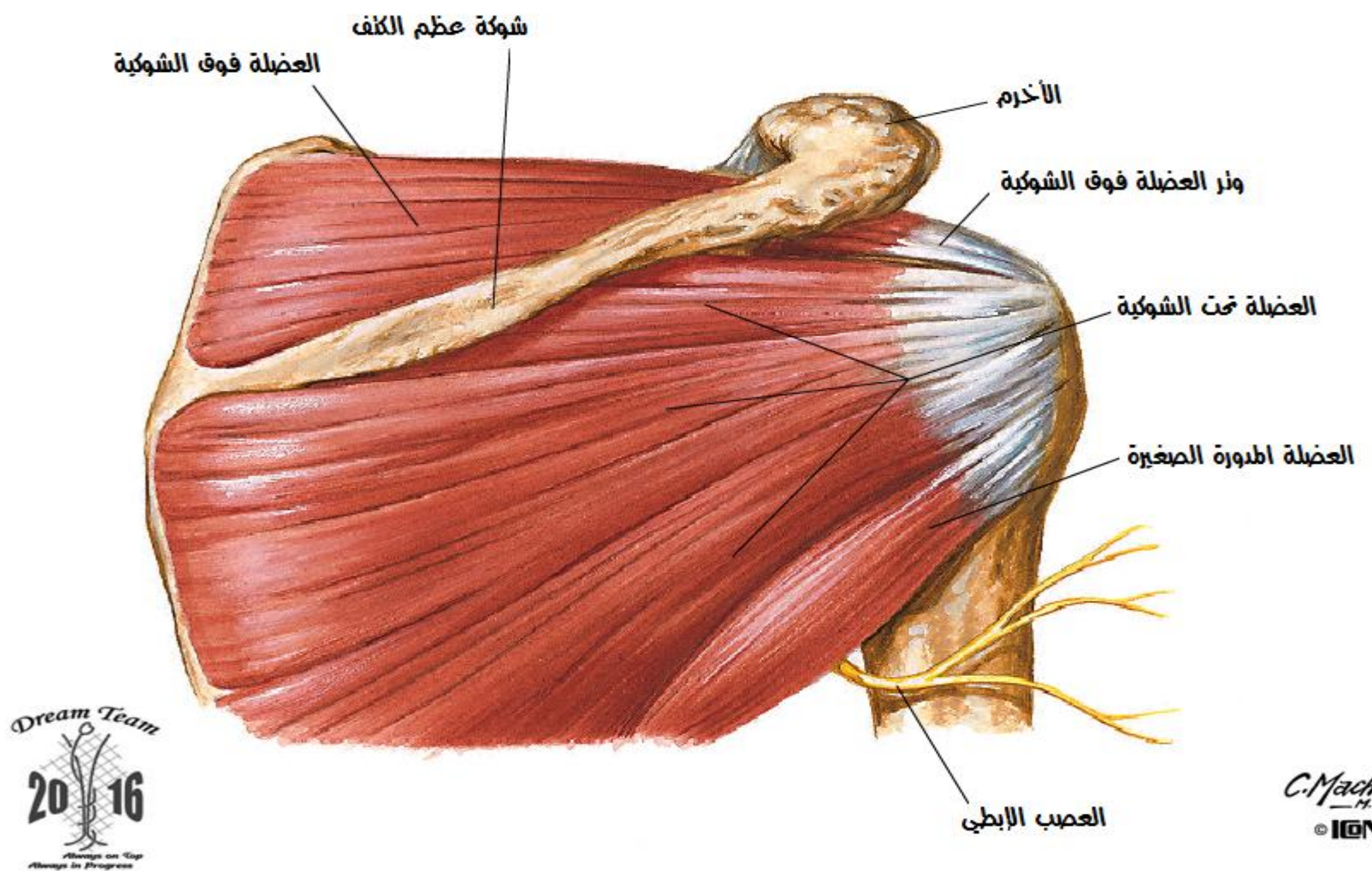
عضلات الكفة المدورة [كفي المدورات] منظر علوي



عضلات الكفة المدورة [كـ المدوّرات] منظر أمامي



عضلات الكفة المدورة [كـ المدوّرات] منظر خلفي



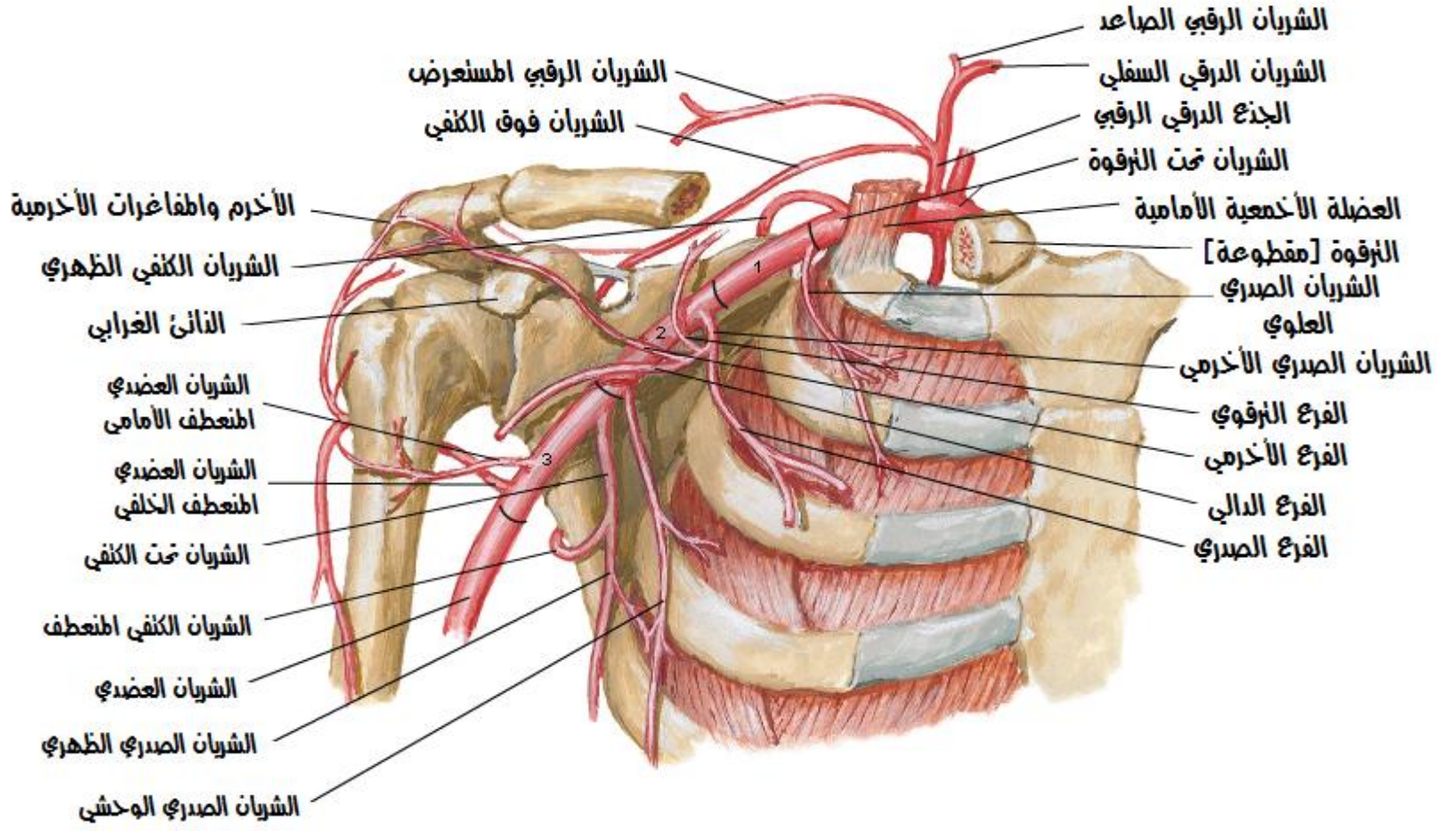
منظر امامي



منظر خلفي



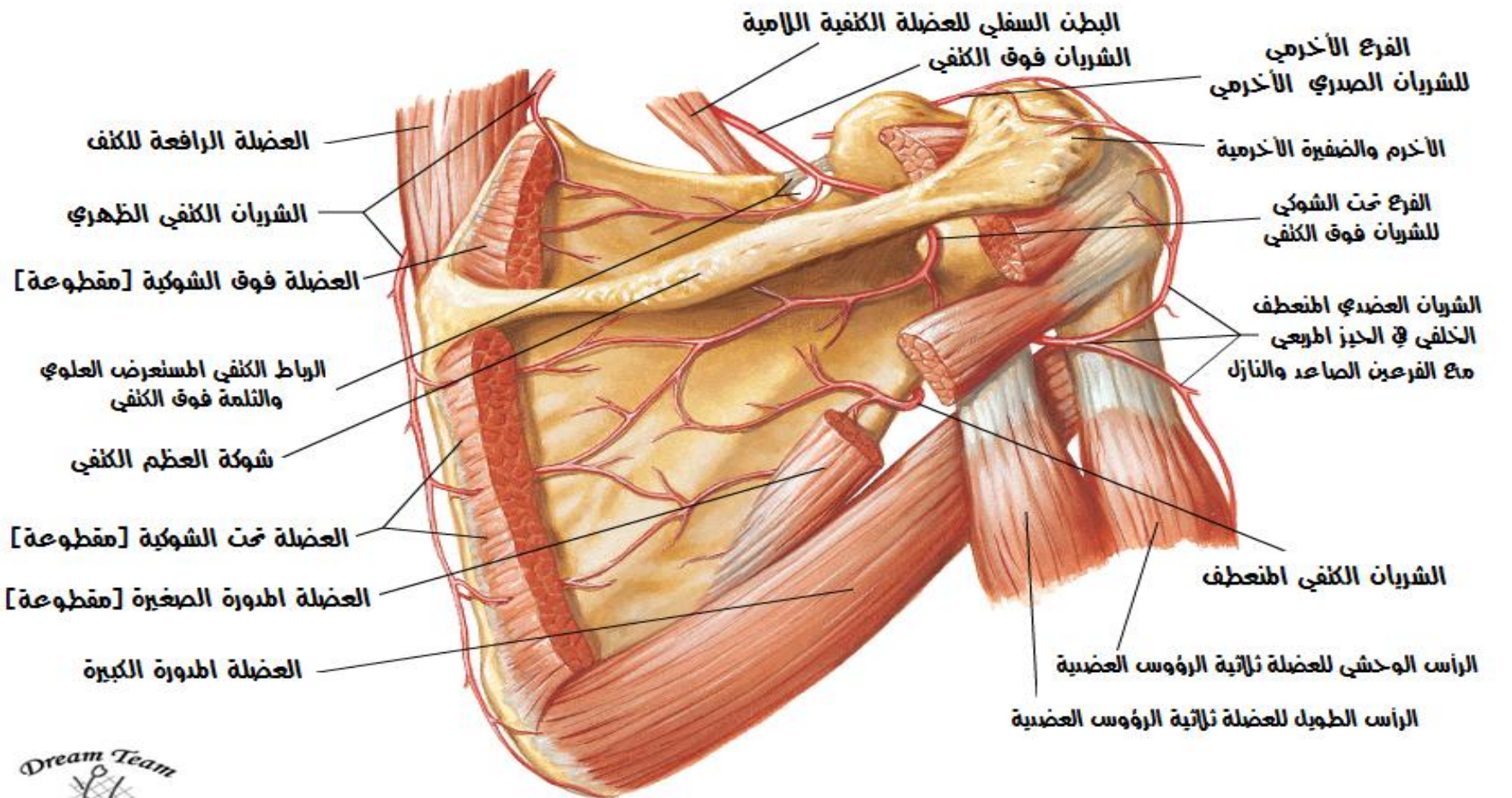
الشريان الإبطي والمفاغرات حول عظم الكتف منظر أمامي



تشير الأرقام 1، 2، 3 إلى القسم
الأول والثاني والثالث للشريان الإبطي

F. Netter
M.D.
© IEN

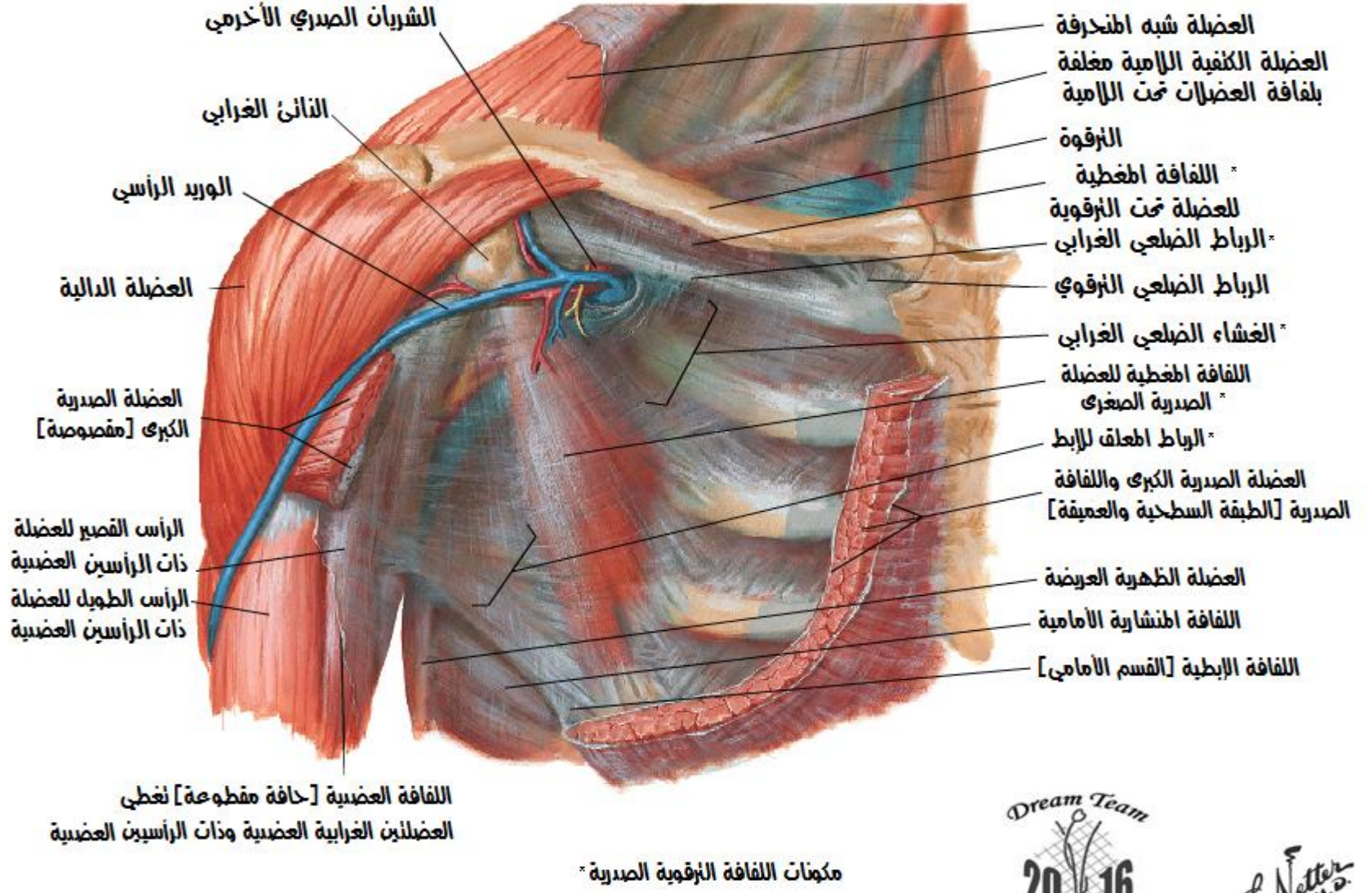
الشريان الإبطي والمفاغرات حول عظم الكتف منظر خلفي



C. Machado
M.D.
© IEN

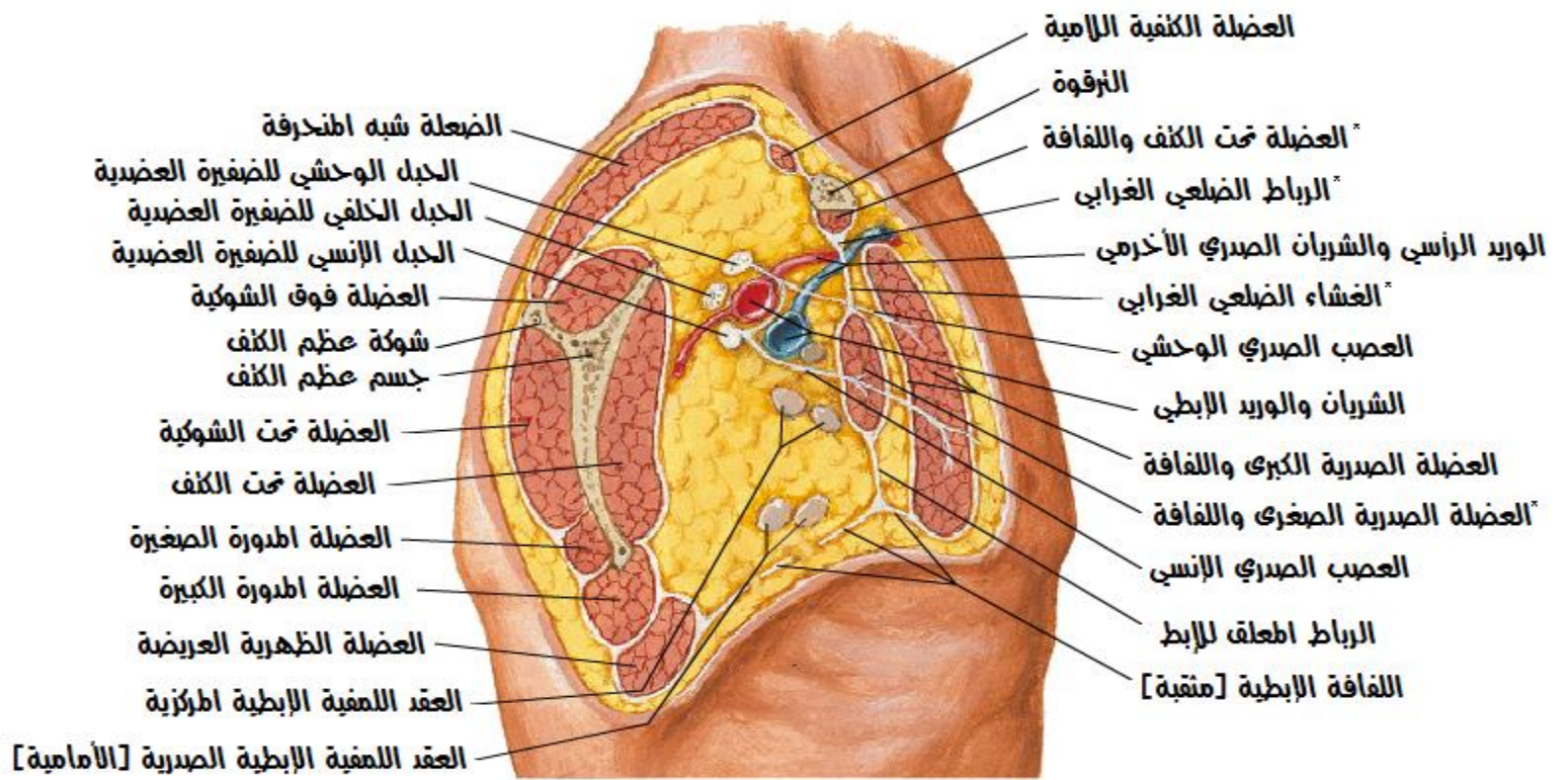
اللفافات الإبطية والصدريّة والترقوية الصدريّة

منظر أمامي



اللفافات الإبطية والصدريّة والترقوية الصدريّة

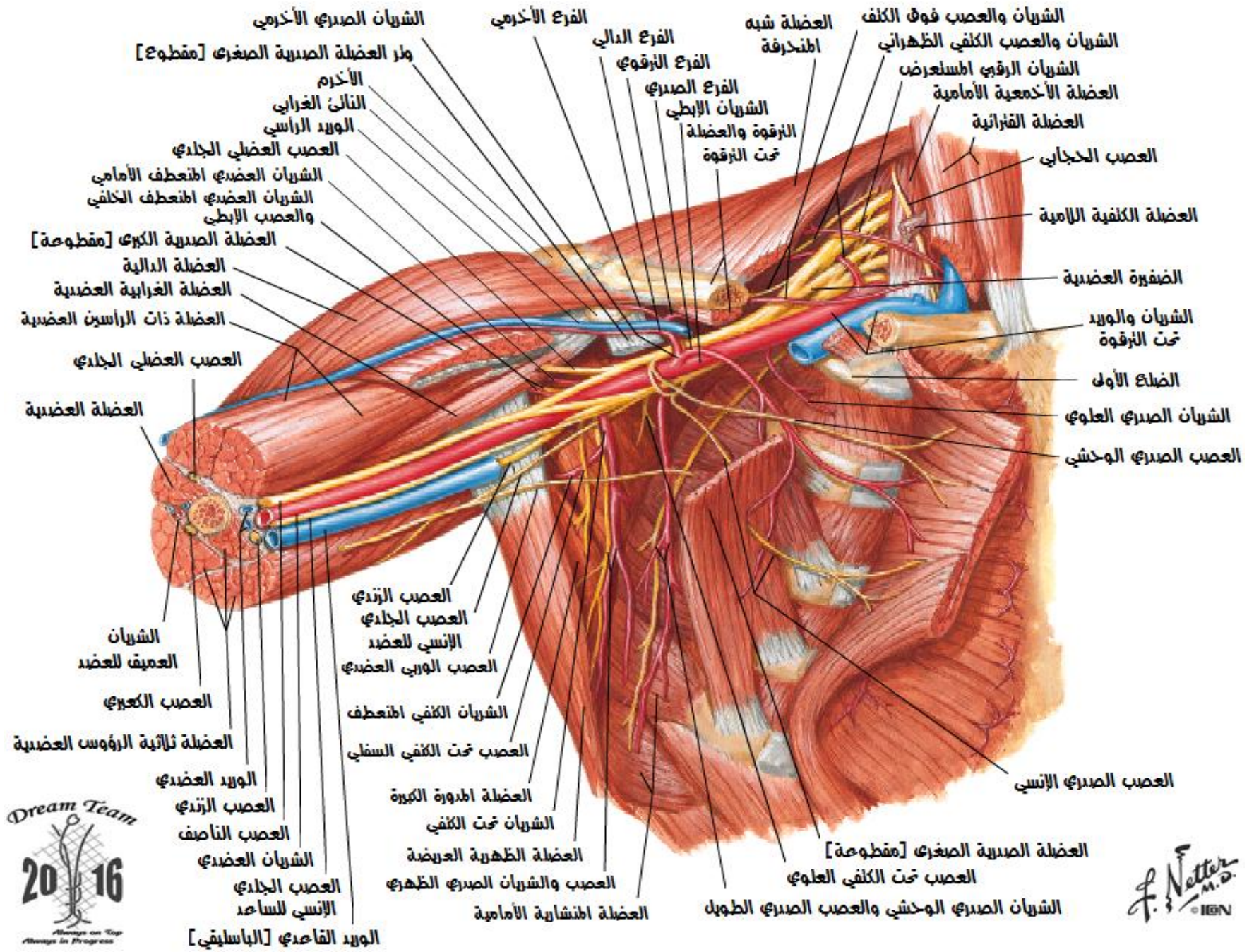
مقطع مجاور للسهمي عبر الإبط



مكونات اللفافة الترقوية الصدرية *

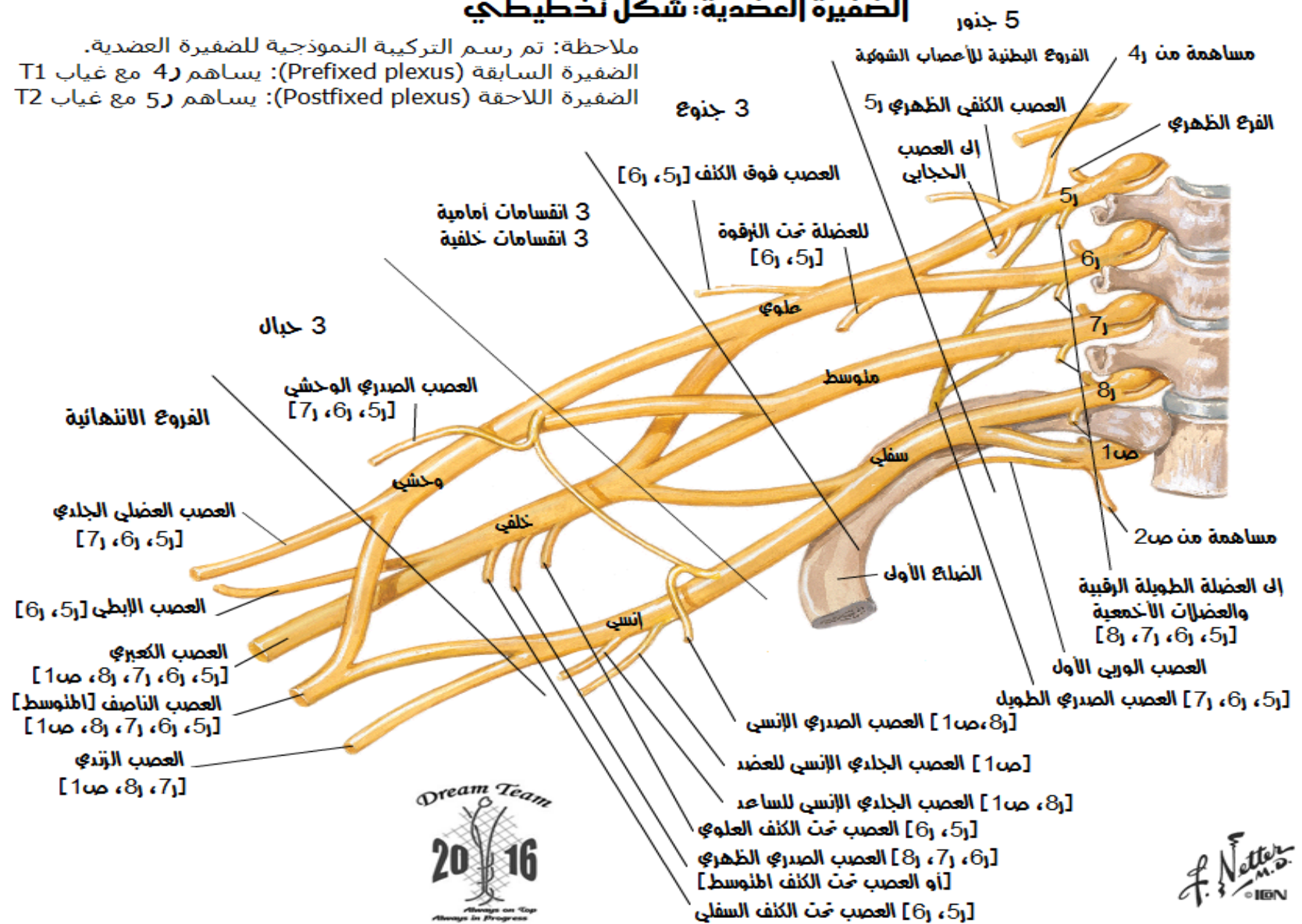


نشرية الرباط : منظر أمامي



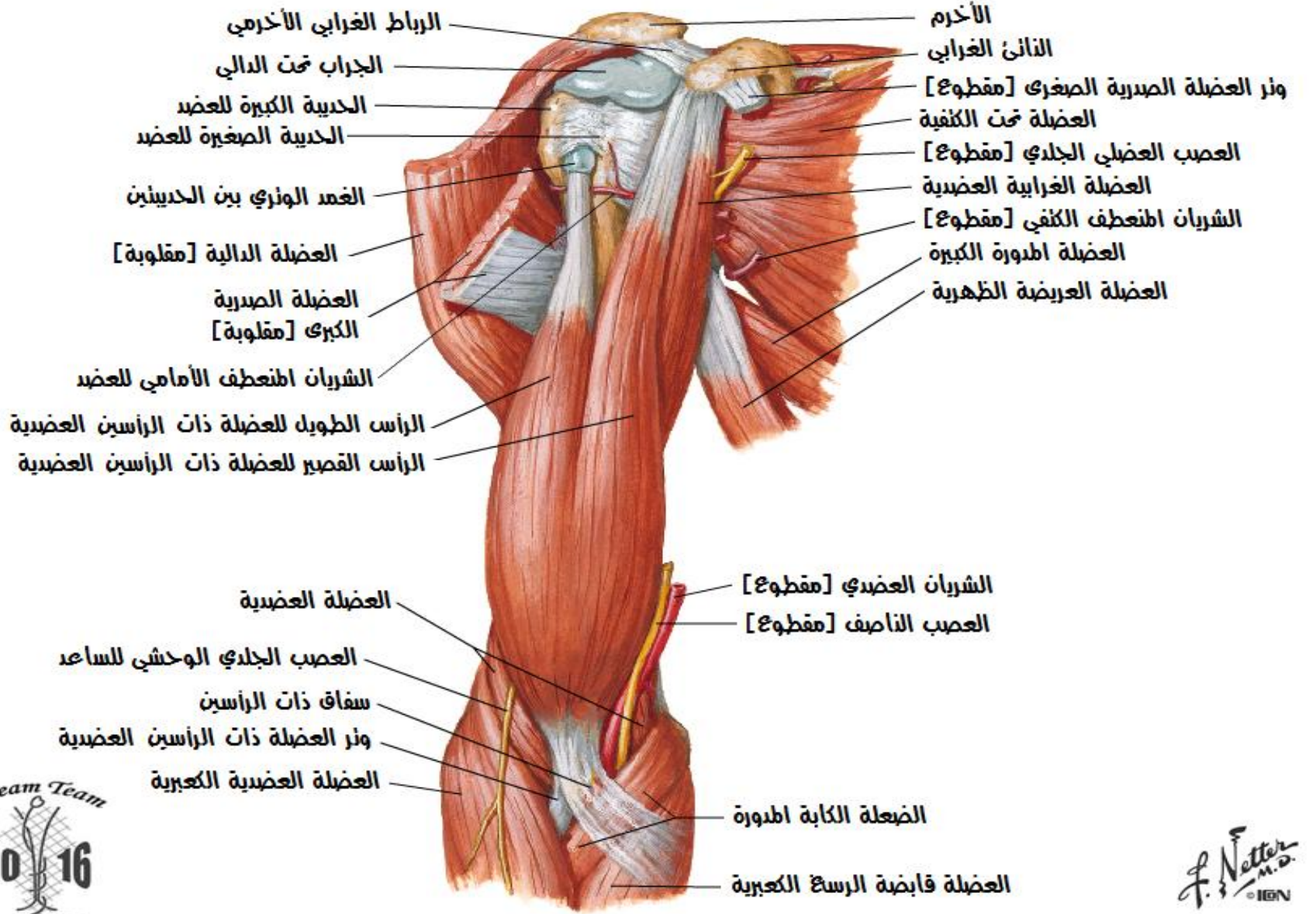
الضفيرة العصبية: شكل تخطيطي

ملاحظة: تم رسم التركيب النمذجية للضفيرة العصبية. الضفيرة السابقة (Prefixed plexus): يساهم ر4 مع غياب T1 الضفيرة اللاحقة (Postfixed plexus): يساهم ر5 مع غياب T2



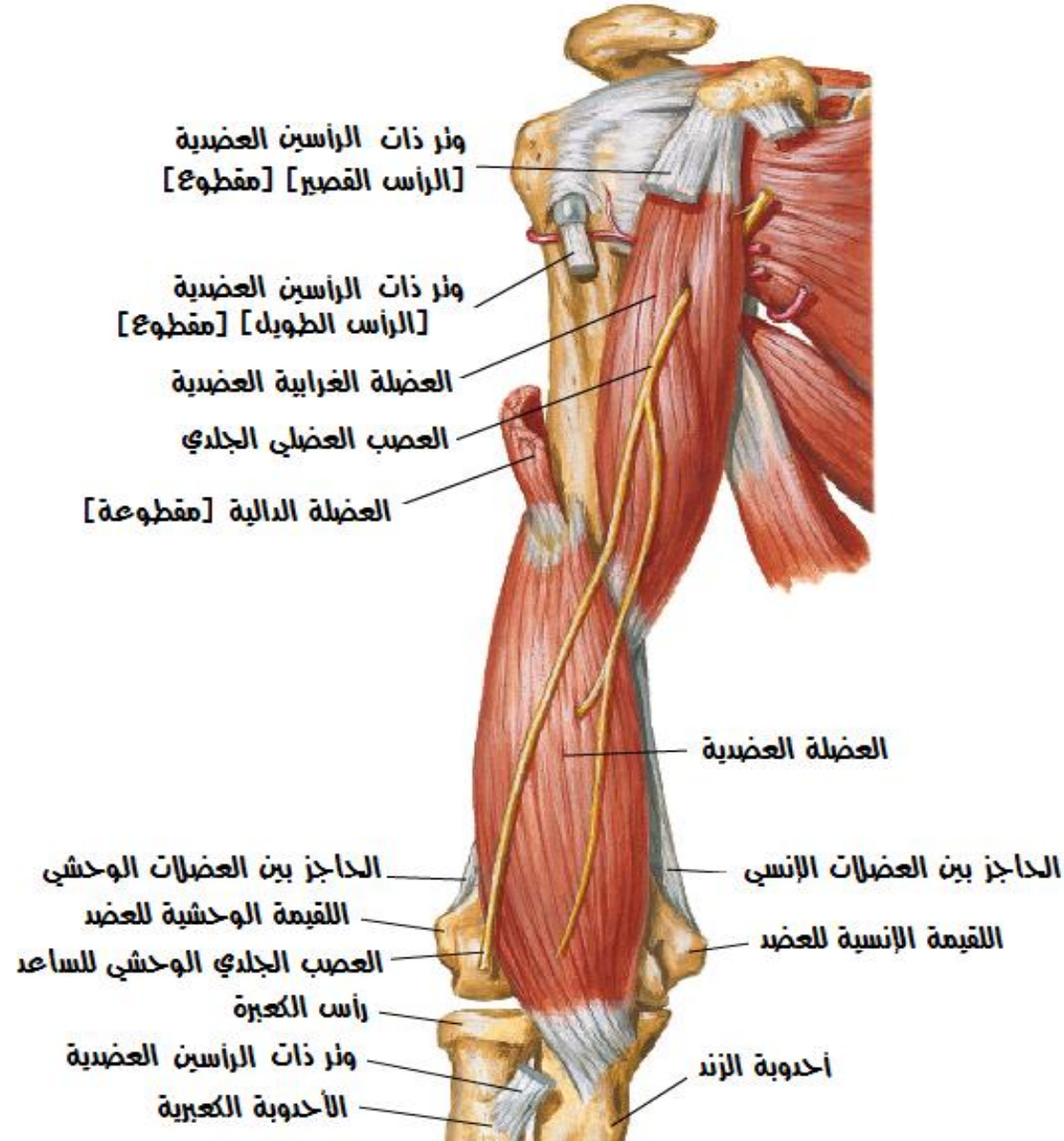
عضلات العضد

منظر أمامي - الطبقة السطحية

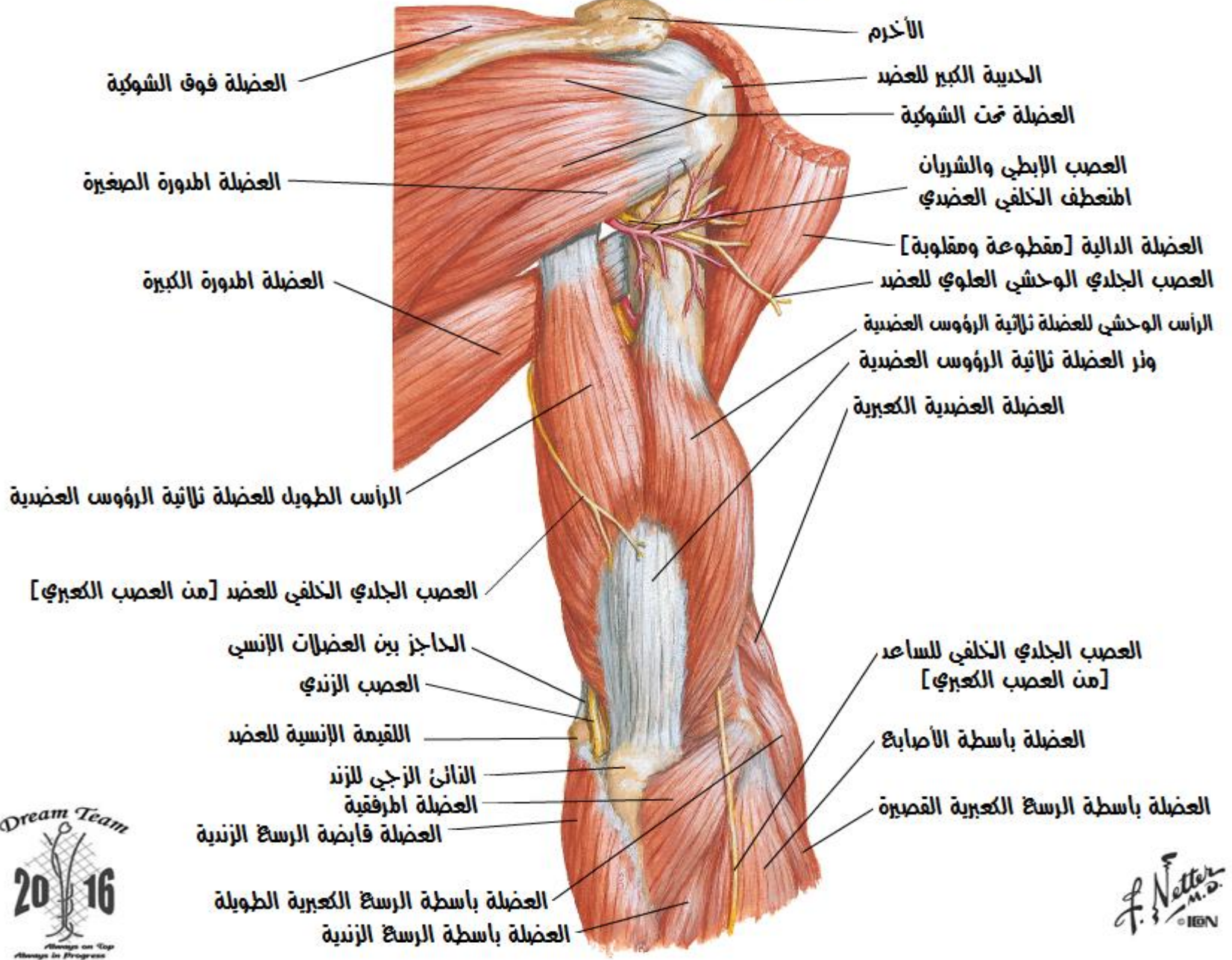


عضلات العضد

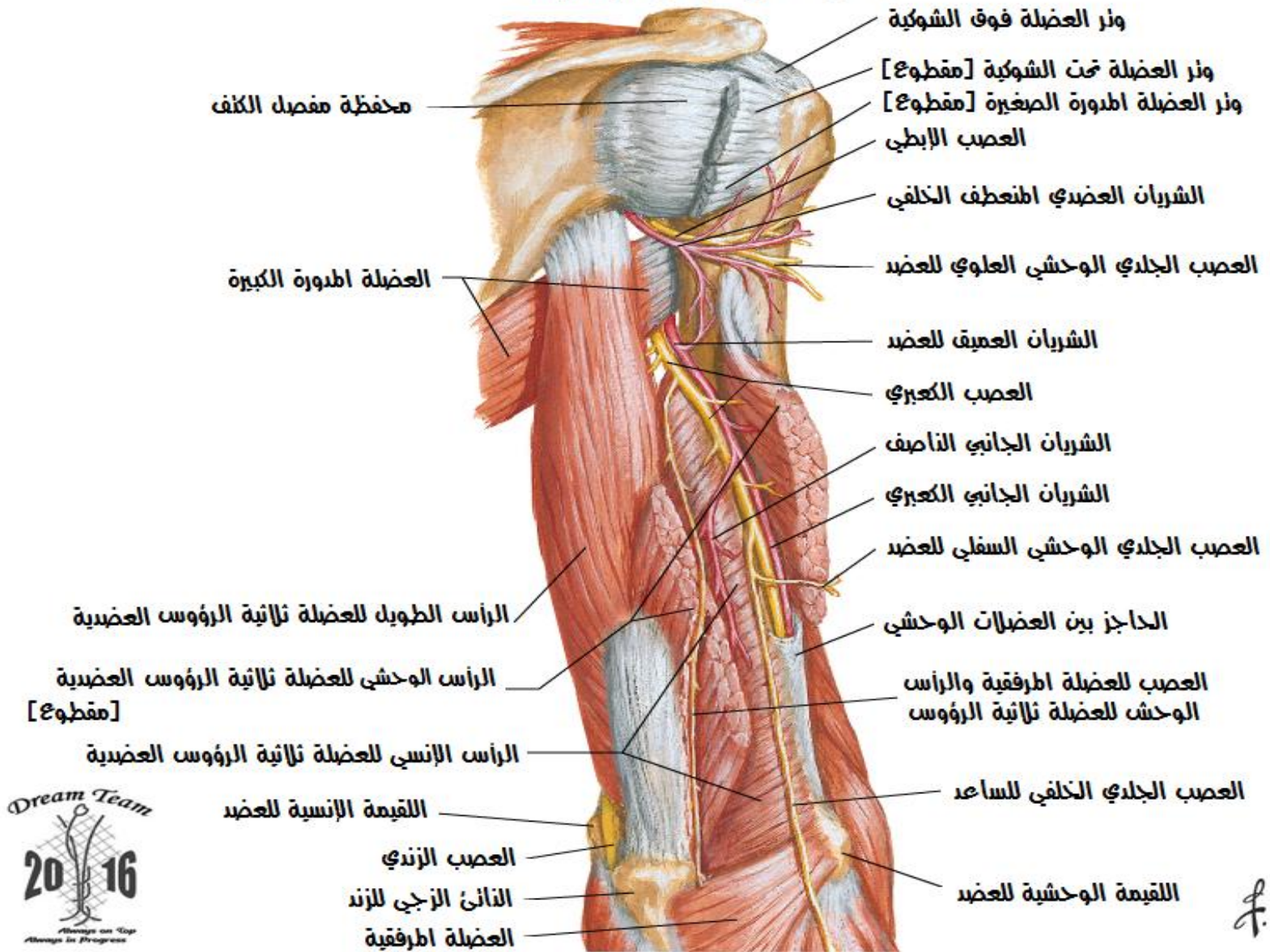
منظر أمامي - الطبقة العميقة



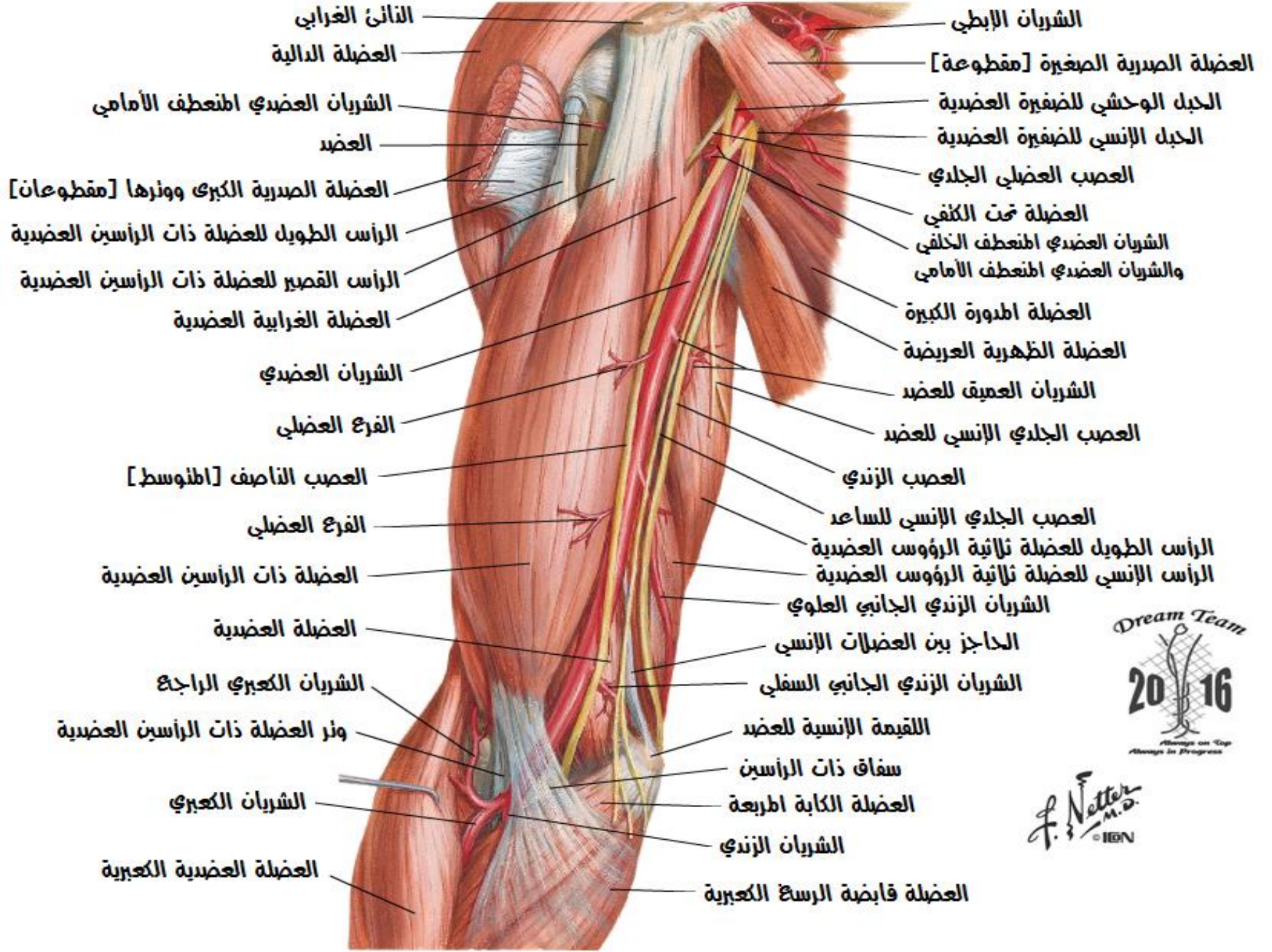
عضلات العنق منظر خلفي - الطبقة السطحية



عضلات العنق منظر خلفي - الطبقة العميقة



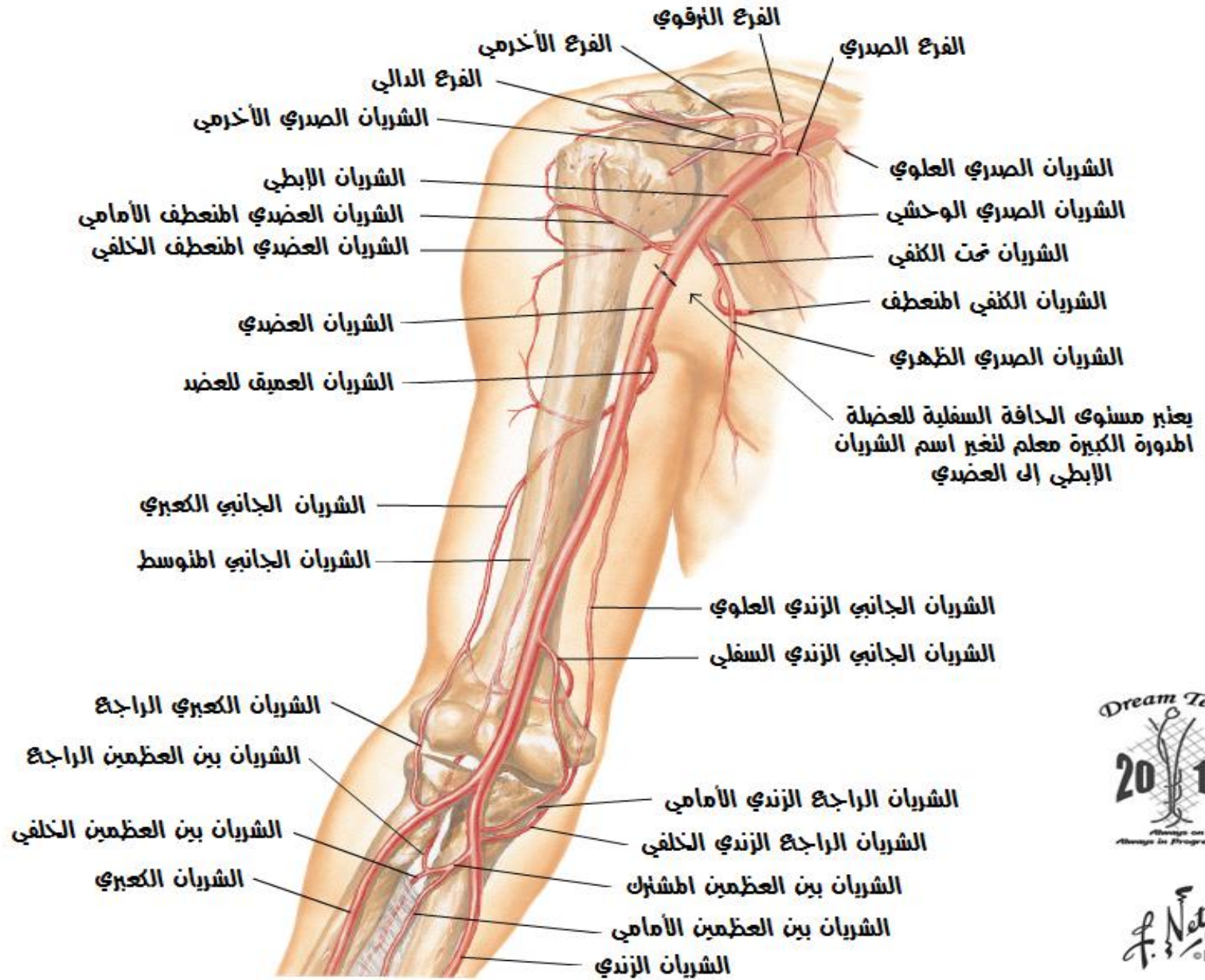
الشريان العضدي في موضعه



Dream Team
2016
Always on Top
Always in Progress

F. Netter M.D.
© IEN

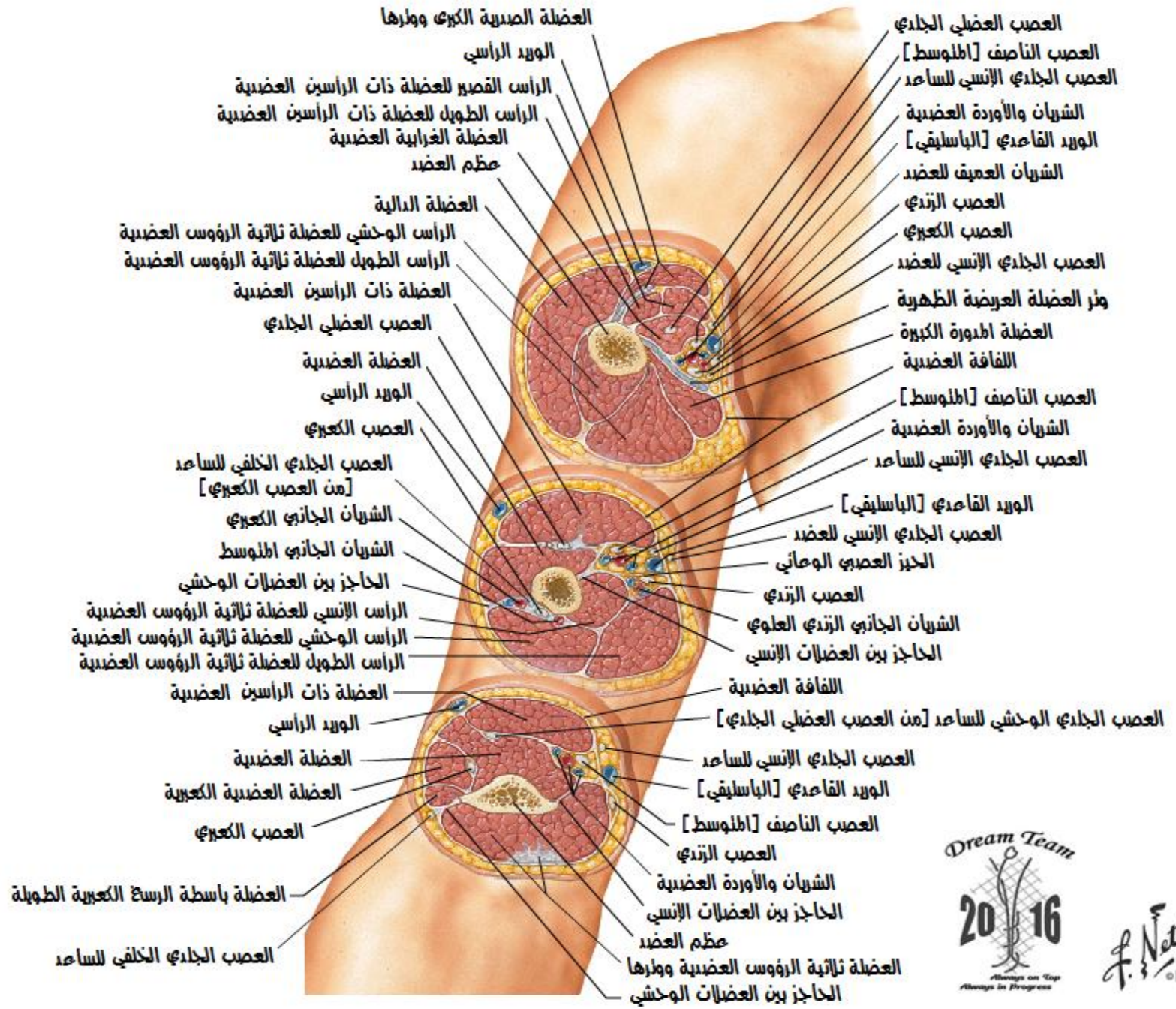
الشريان العضدي والمفاغرات حول المرفق



Dream Team
2016
Always on Top
Always in Progress

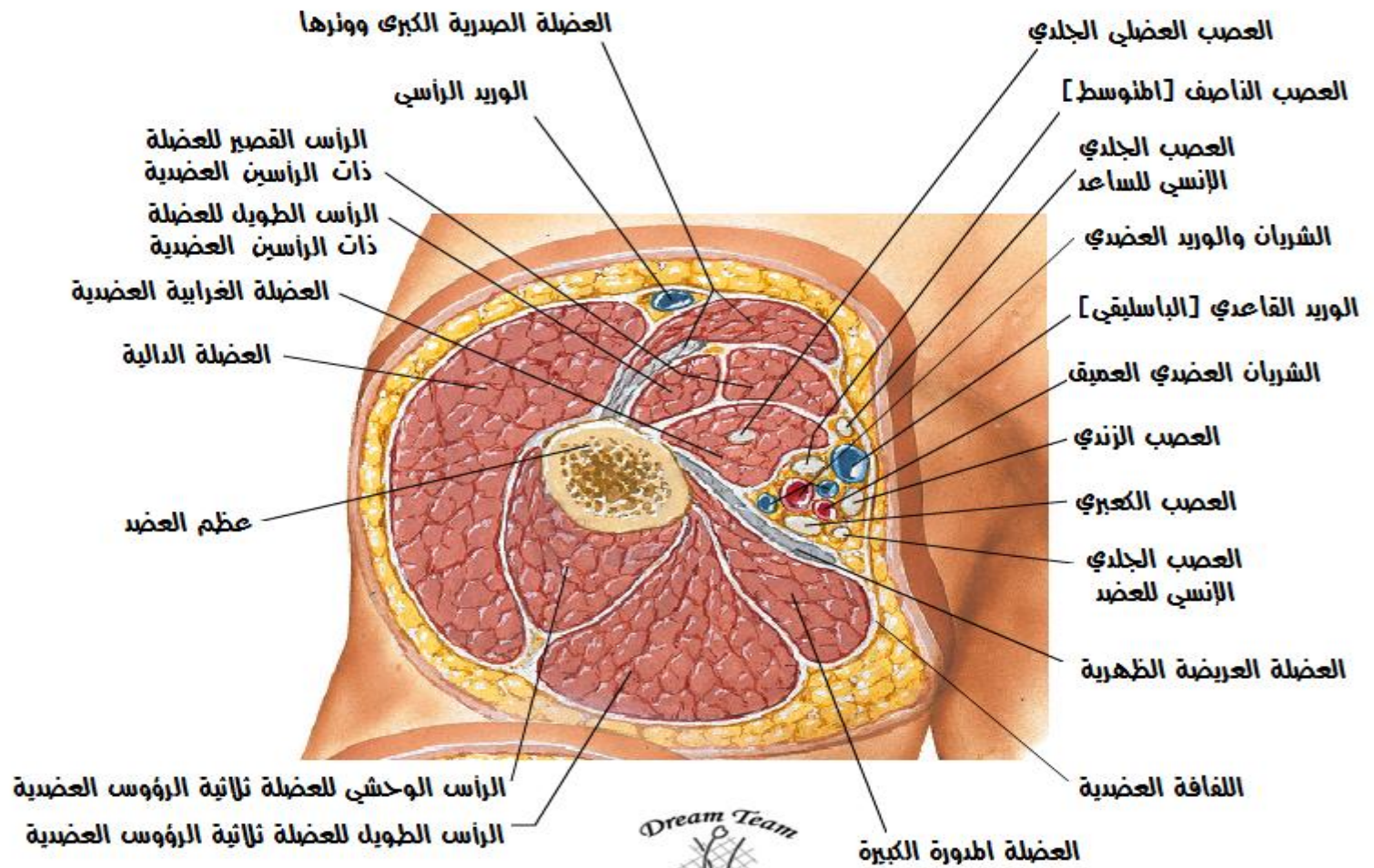
F. Netter M.D.
© IEN

العُضد: سلسلة من المقاطع العرضية



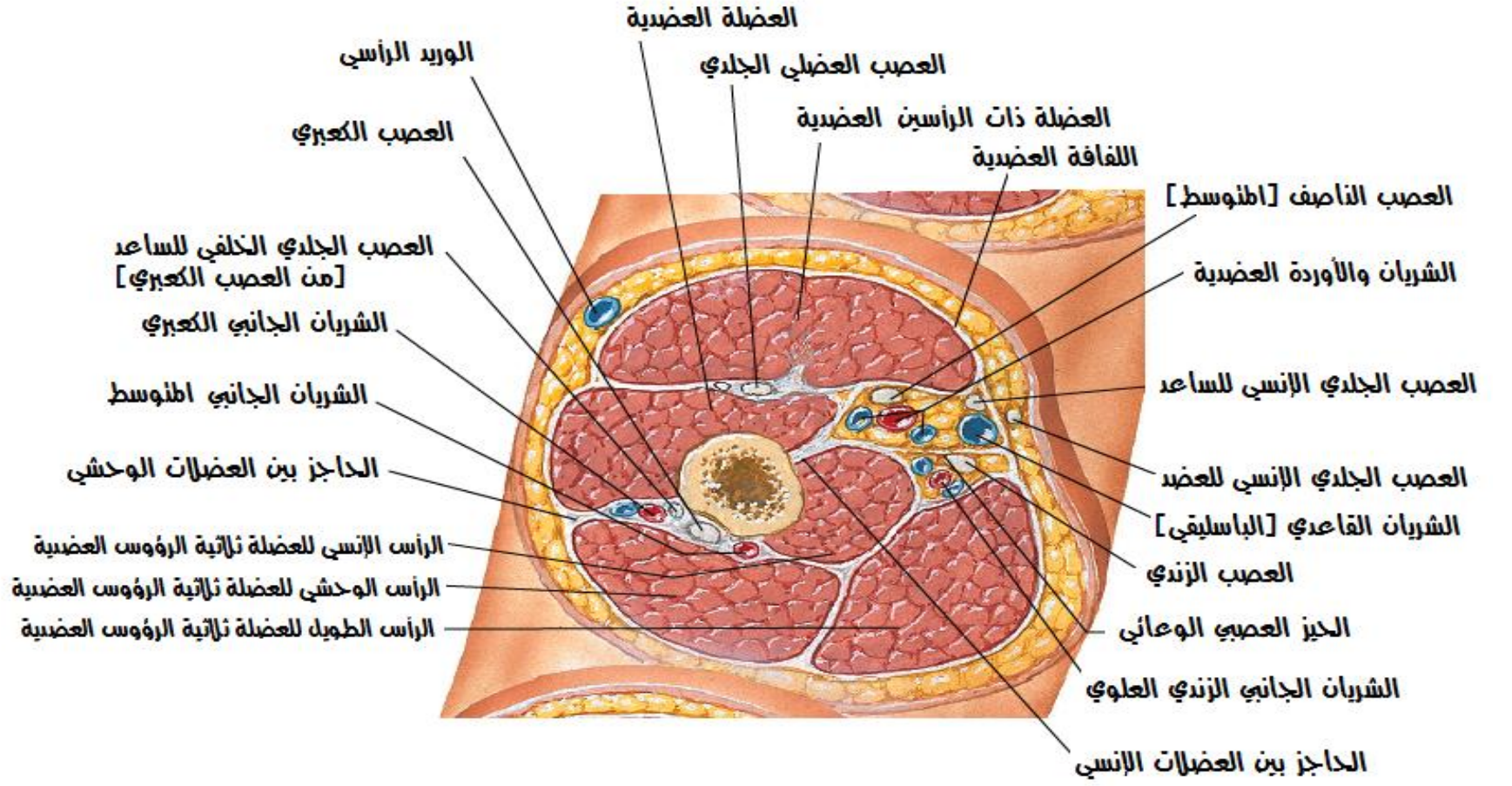
العُضد

مقطع عرضي دانٍ [قريب]



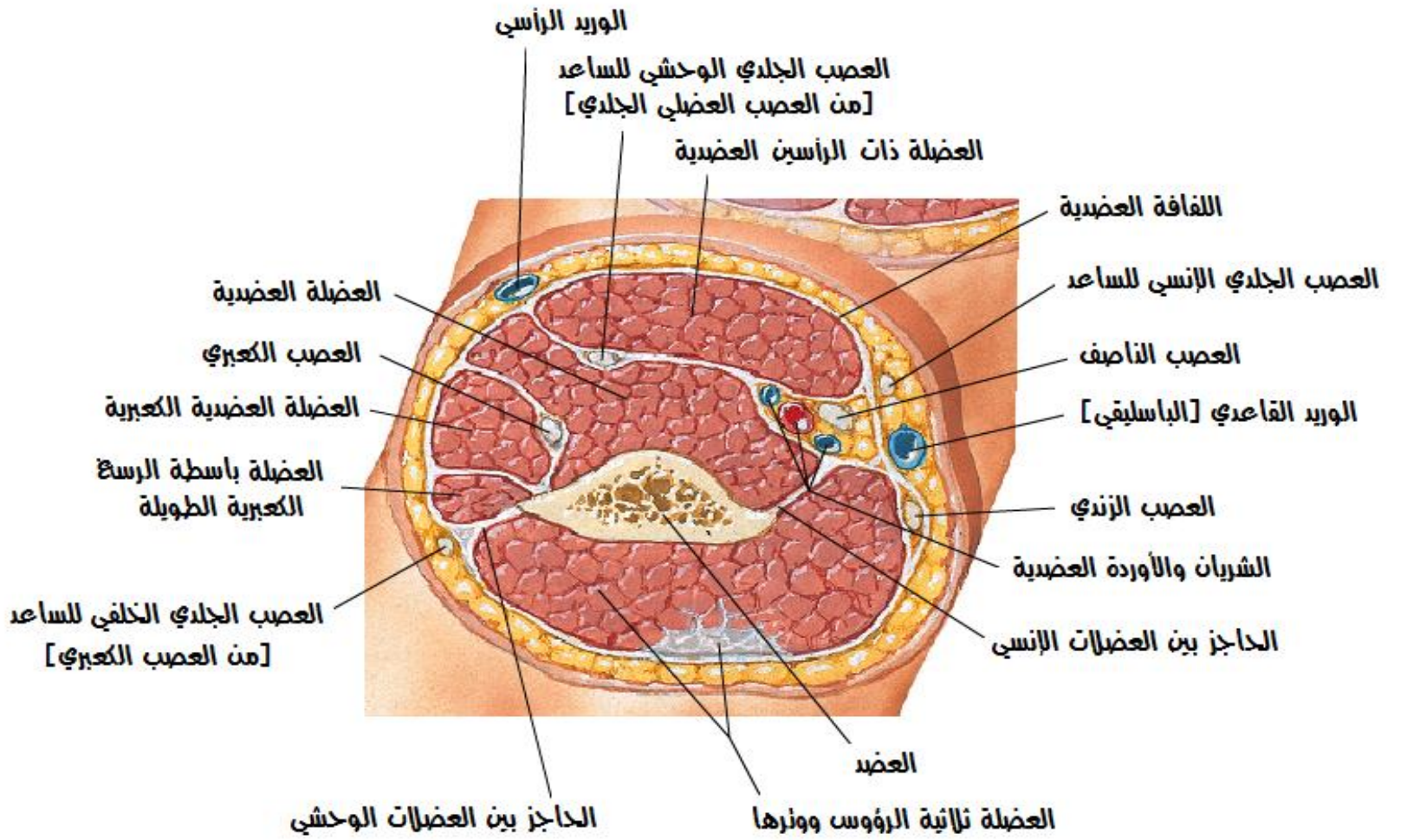
المضد

مقطع عرضي في منتصف المضد

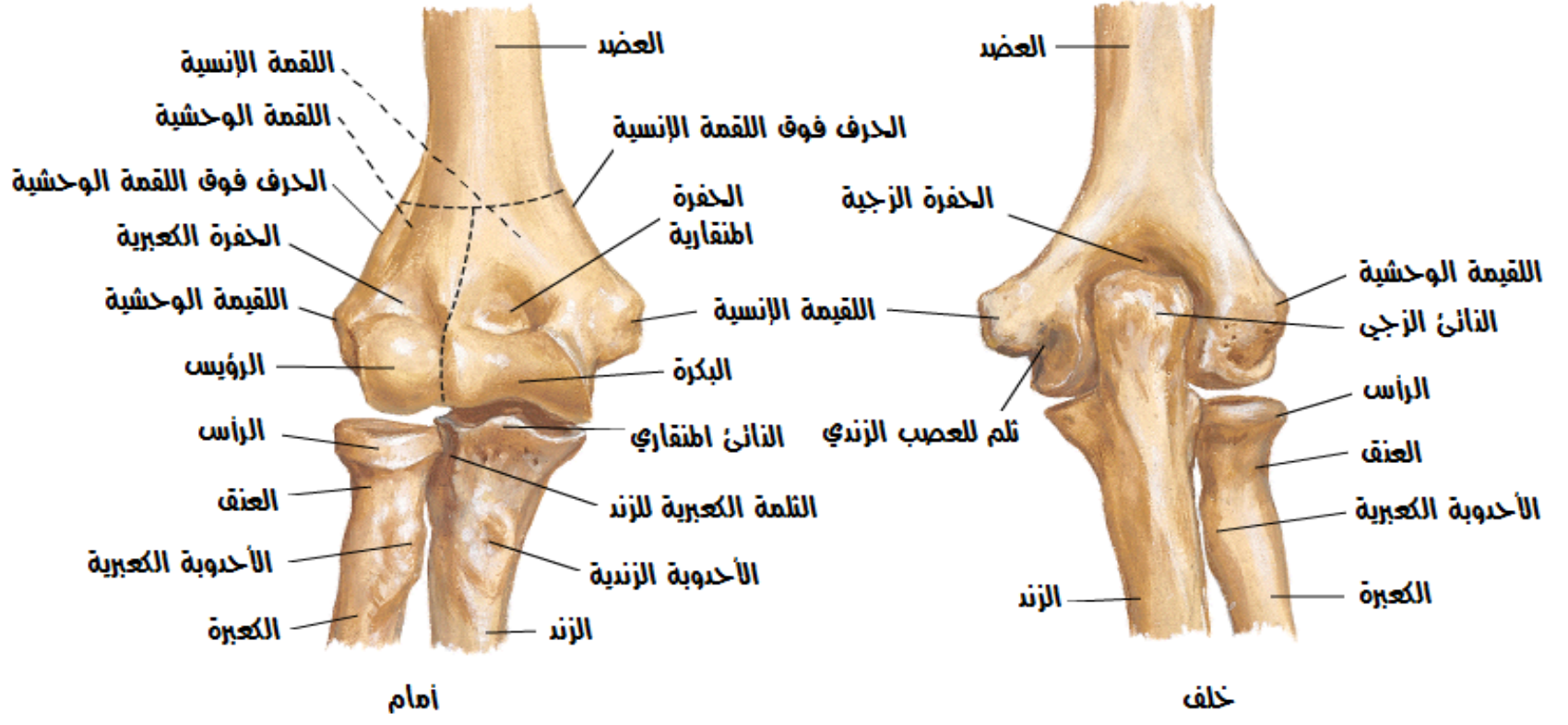


المضد

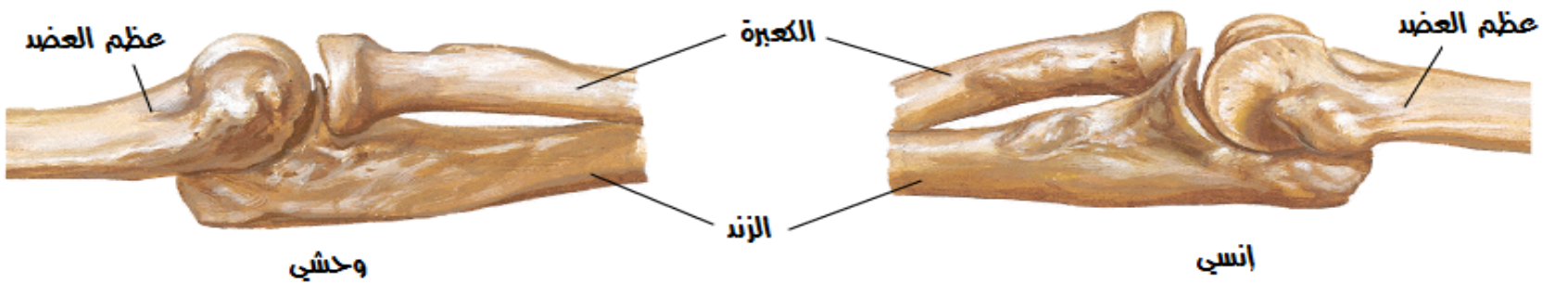
مقطع عرضي قاص [بعيد]



عظام المرفق في وضعية البسط منظر امامي وخلفي للمرفق الايمن

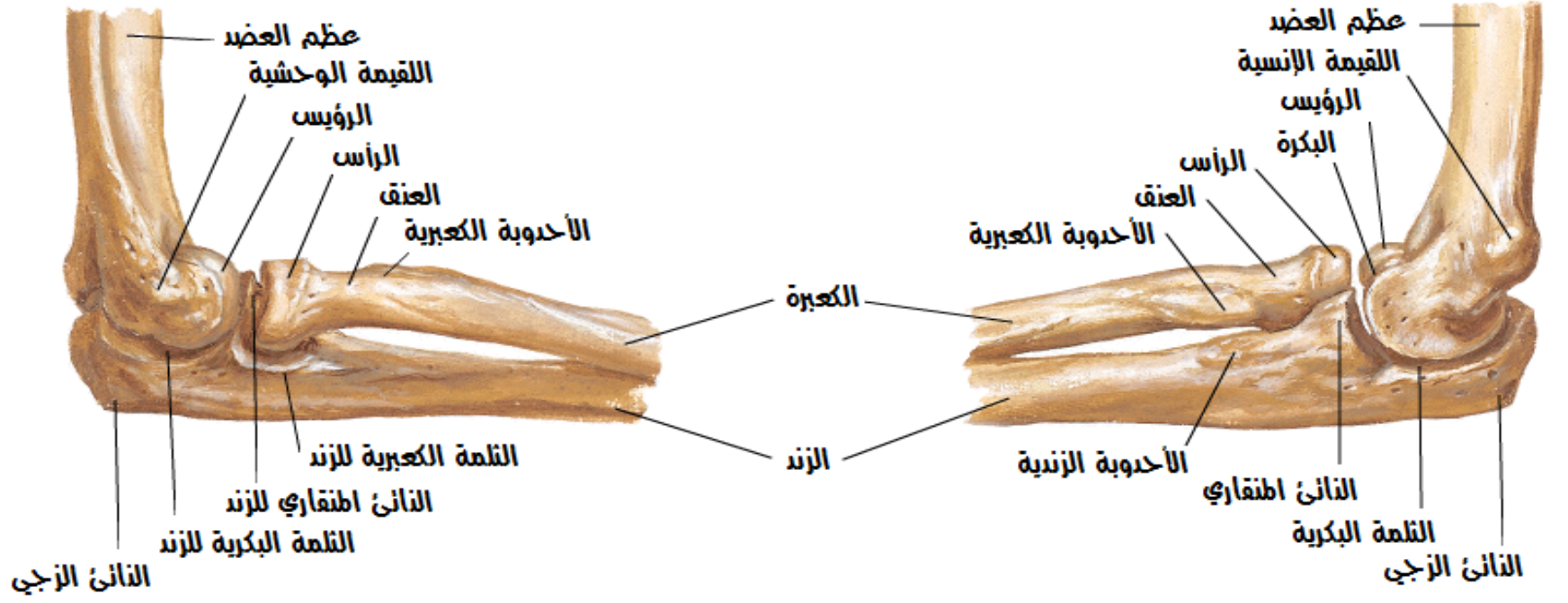


عظام المرفق بوضعية البسط منظر وحشي وإنسي



عظام المرفق بوضعية المطف (القبض) بزاوية 90°

منظر وحشي وإنسي

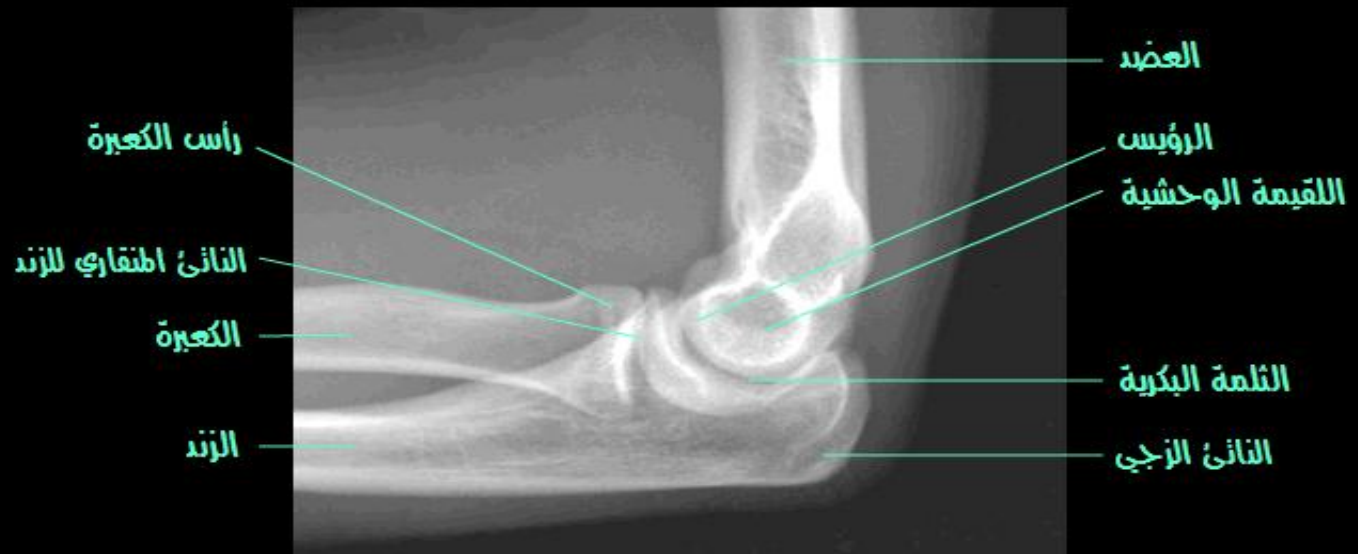

وحشي

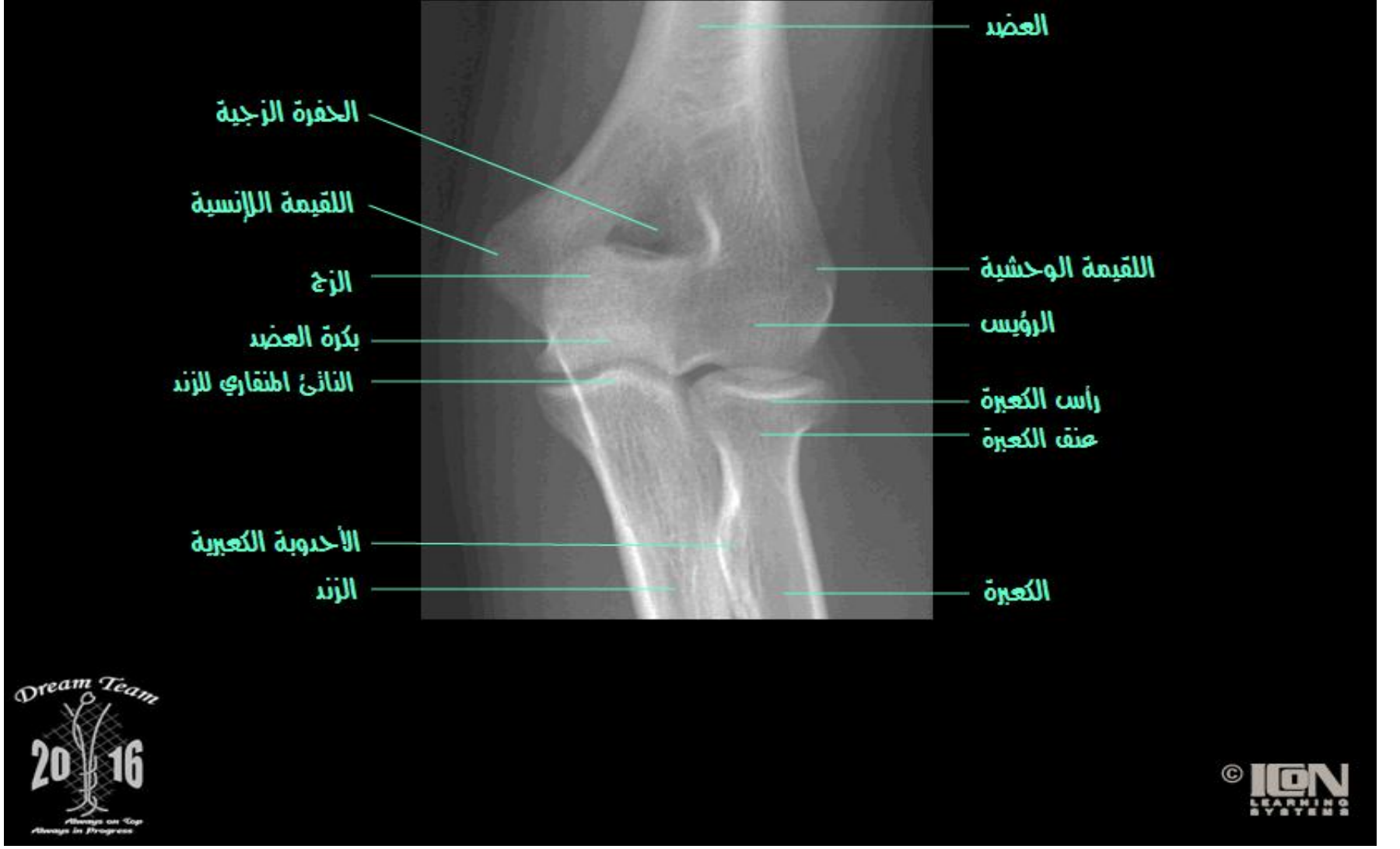
إنسي



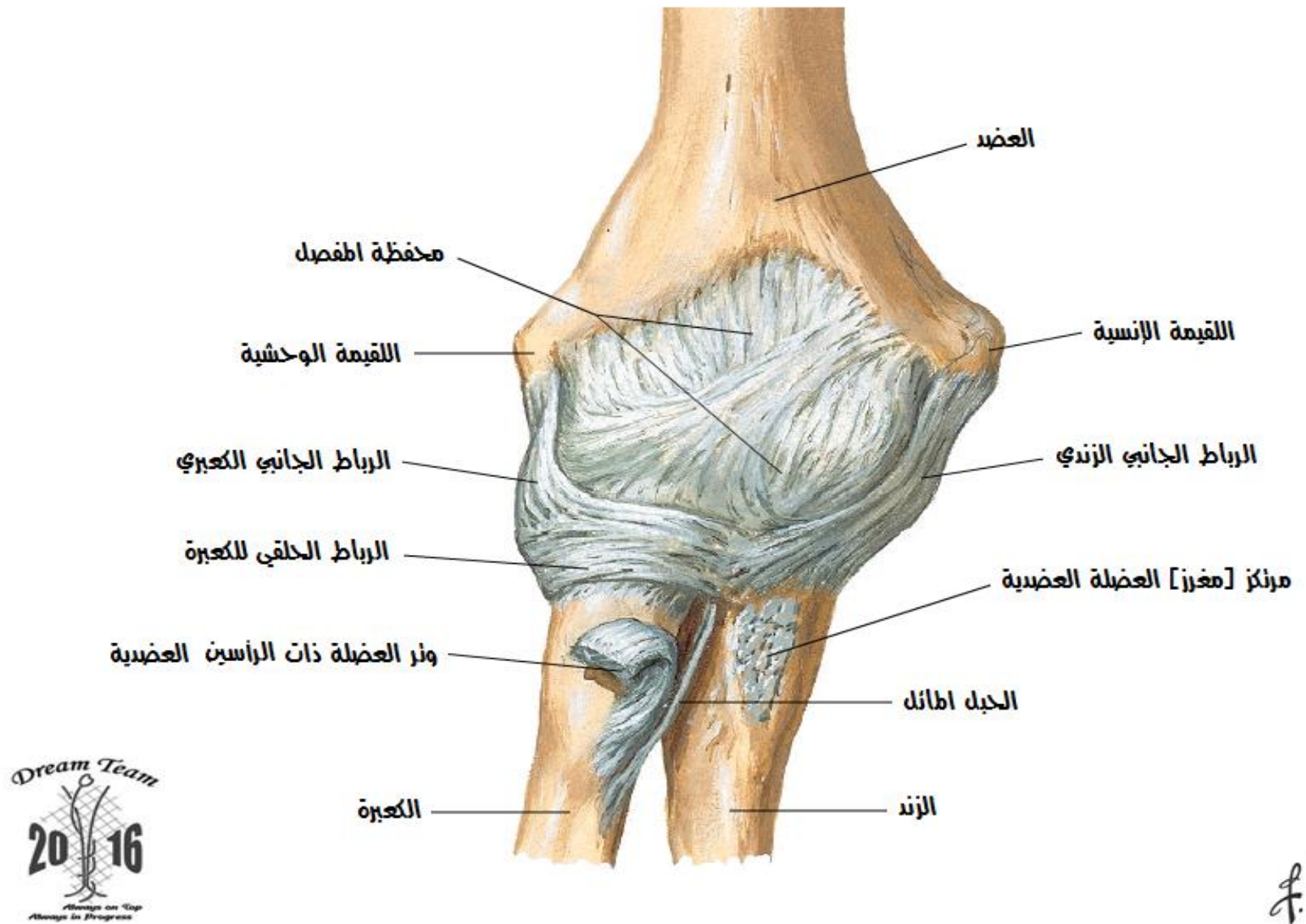
المرفق: صورة شعاعية جانبية



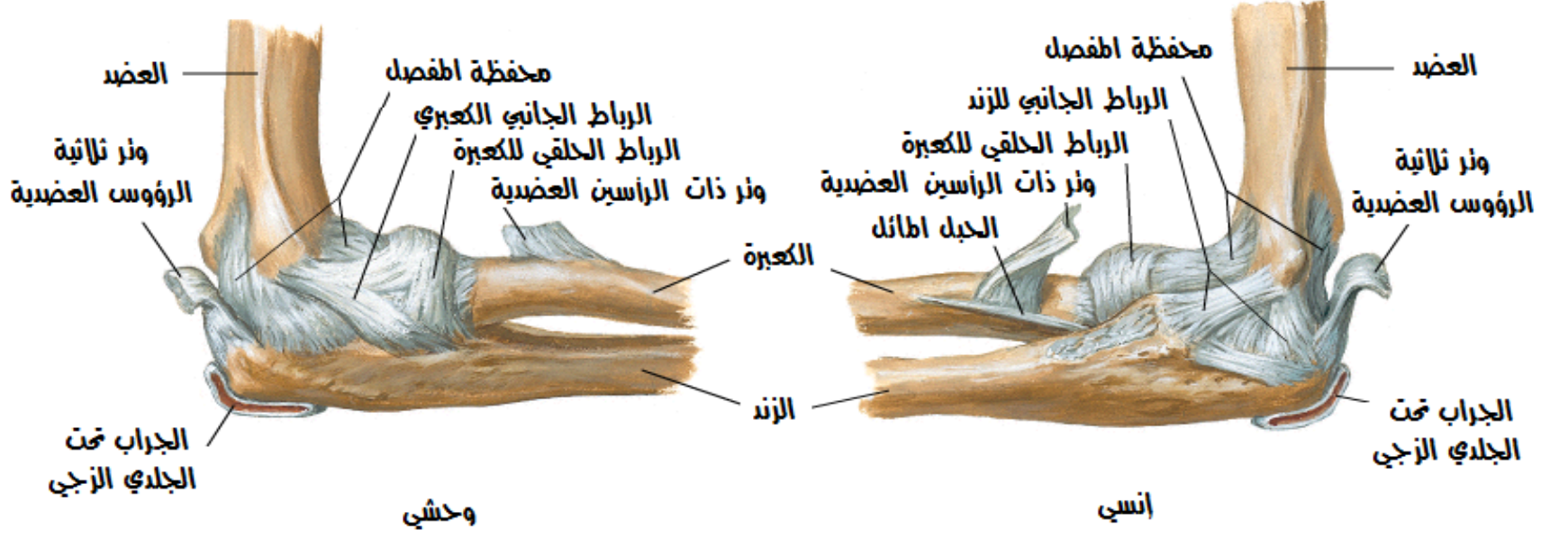
المرفق: صورة شعاعية أمامية خلفية



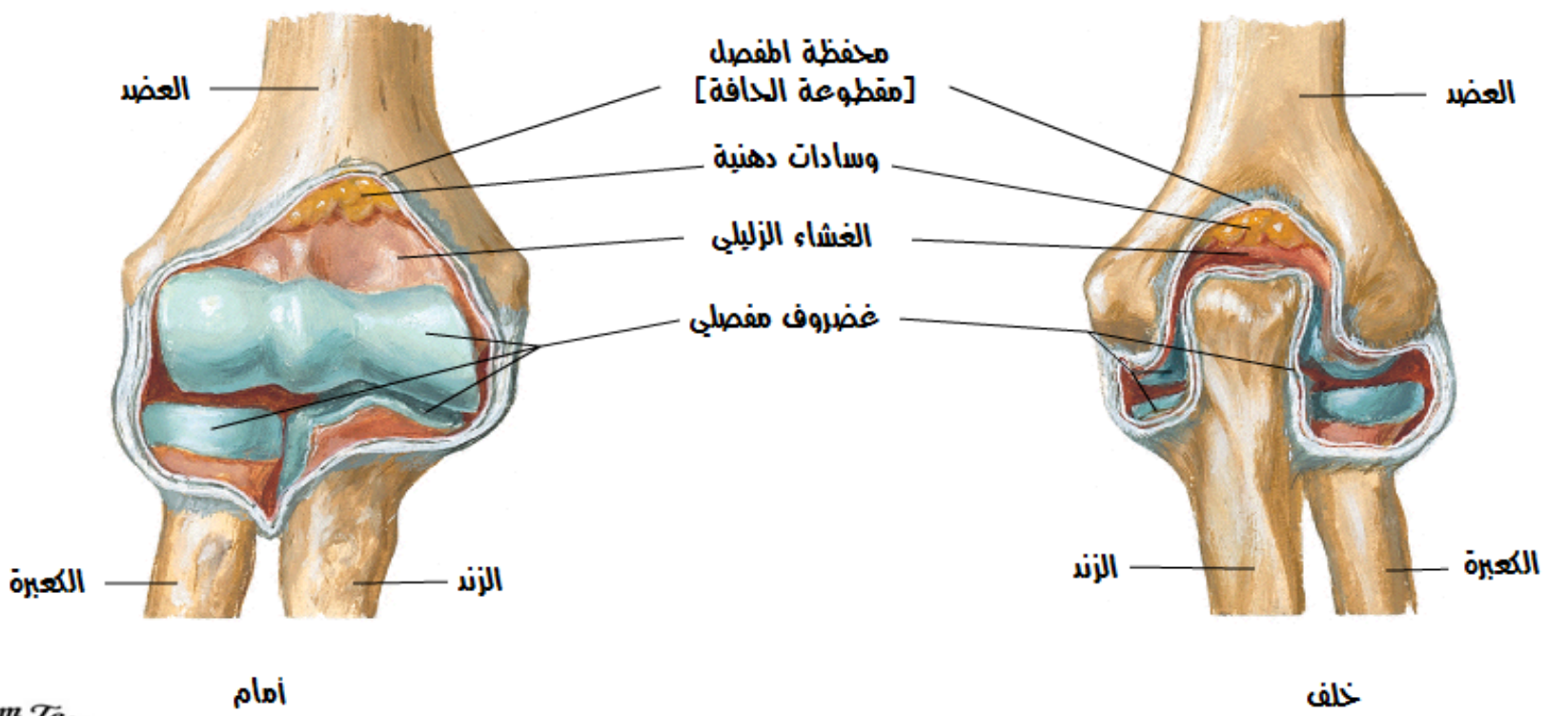
اربطه المرفق
المرفق الايمن - منظر امامي



أربطة المرفق بوضعية القبض [المطف] بزاوية 90° منظر وحشي وإنسي

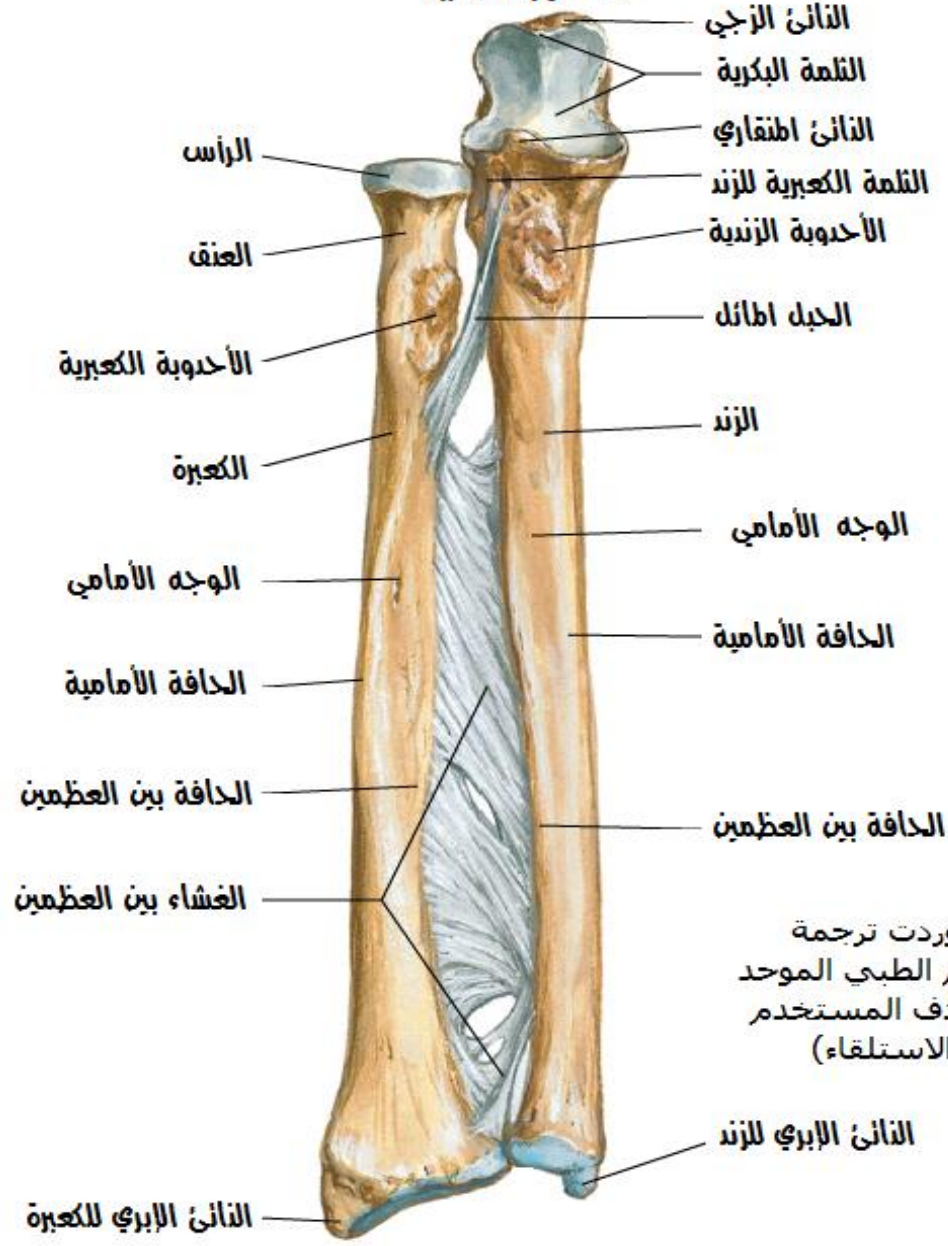


مفصل المرفق [مفتوح] منظر أمامي وخلفي



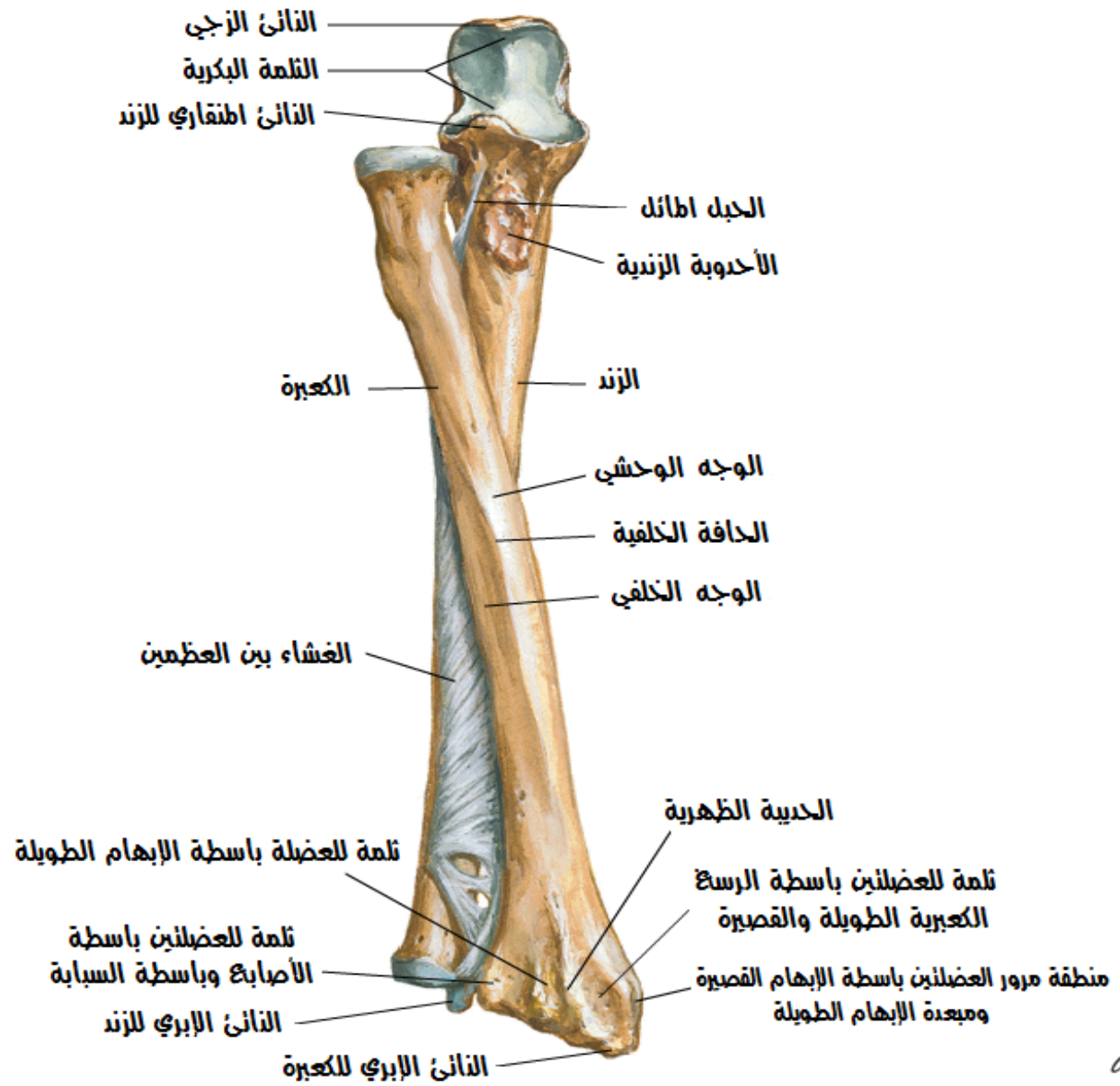
الزند والكعبرة الأيمنان في وضعية الاستلقاء*

منظر أمامي



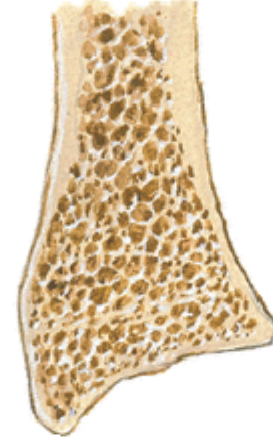
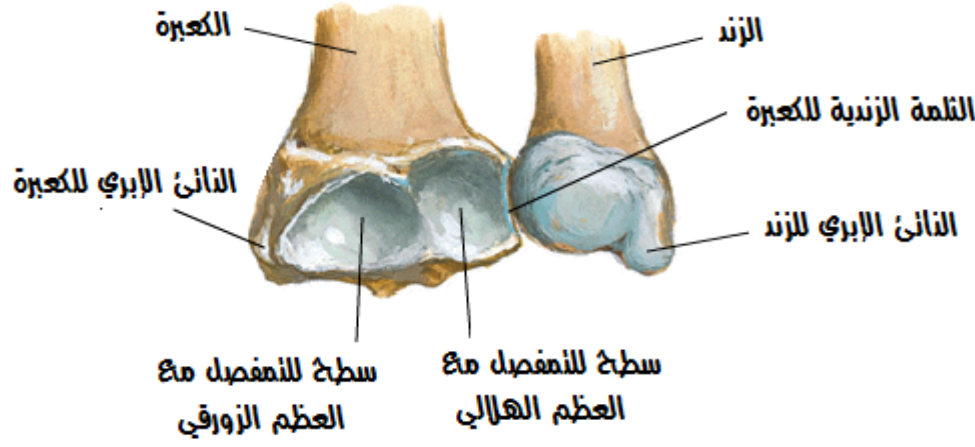
الزند والكعبرة الأيمنان في وضعية كب

منظر أمامي



عظام الساعد

سطح المفصل الرسغي ومقطع خلال الكعبرة

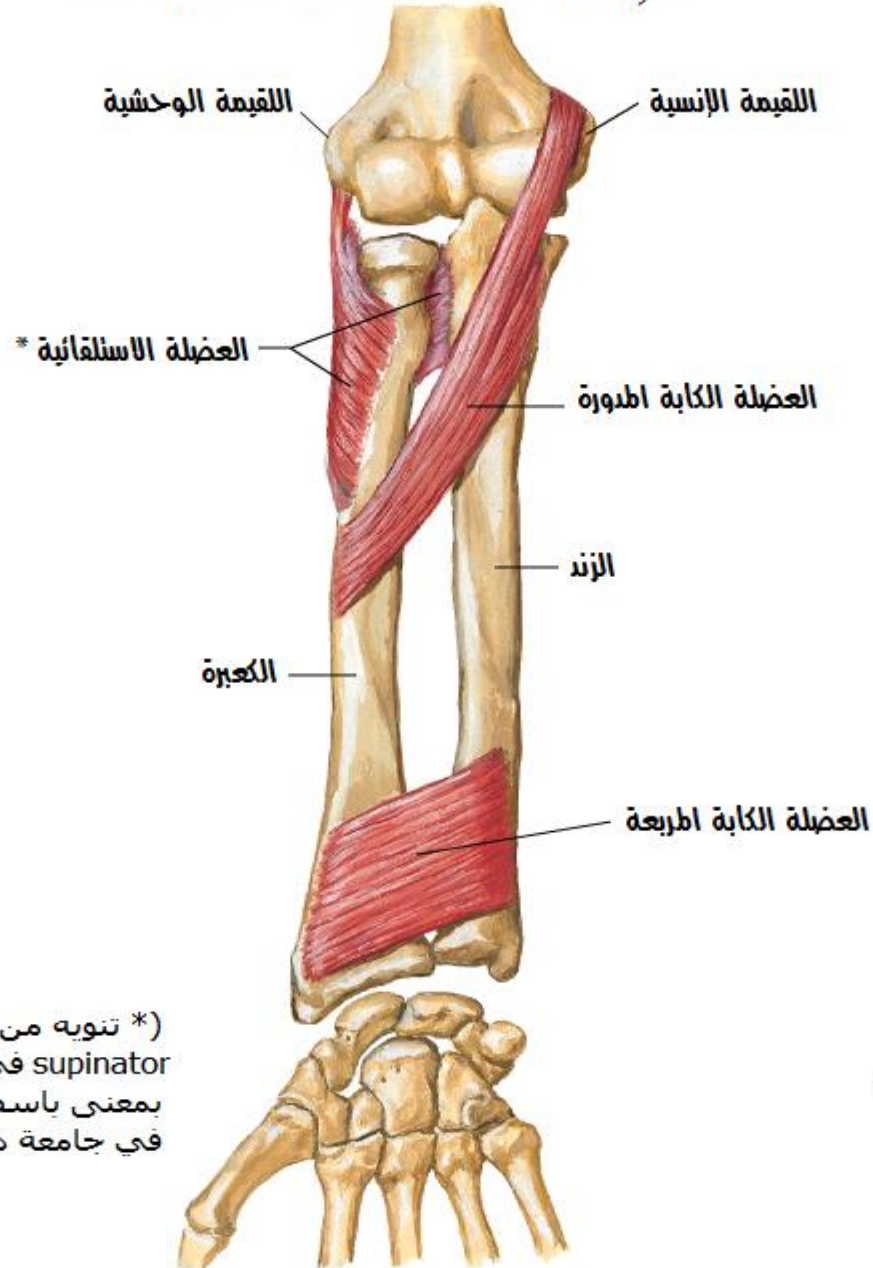


مقطع إكليلي لعظم الكعبرة يوضح كيف تتضائل ثخانة قشرة جسم الكعبرة لتصبح طبقة رقيقة تغطي النهاية البعيدة الإسفنجية للكعبرة



عضلات الساعد بشكل مفرد

مدورات الكعبرة - وضعية إسلقاء* الساعد



(*) تنويه من المترجم: وردت ترجمة supinator في المعجم الطبي الموحد بمعنى باسطة لكن المرادف المستخدم في جامعة دمشق هو الاستلقائية



(*) تنويه من المترجم: وردت ترجمة supinator في المعجم الطبي الموحد بمعنى باسطة لكن المرادف المستخدم في جامعة دمشق هو الاستلقاءية)



اللقيمة الإنسية

اللقيمة الوحشية

الذئب الزجبي للزند

وئر الباسطات المشرك

الزند

باسطات الرسغ :

باسطة الرسغ الكعبرية الطويلة

باسطة الرسغ الكعبرية القصيرة

باسطة الرسغ الزندية

باسطات الأصابع [عدا الإبهام] :

باسطة الأصابع

باسطة الخنصر [الإصبع الصغير]

باسطات الإبهام :

مبعدة الإبهام الطويلة

مبعدة الإبهام القصيرة

مبعدة الإبهام الطويلة

وئر باسطة السبابة

الساعد الأيمن: منظر

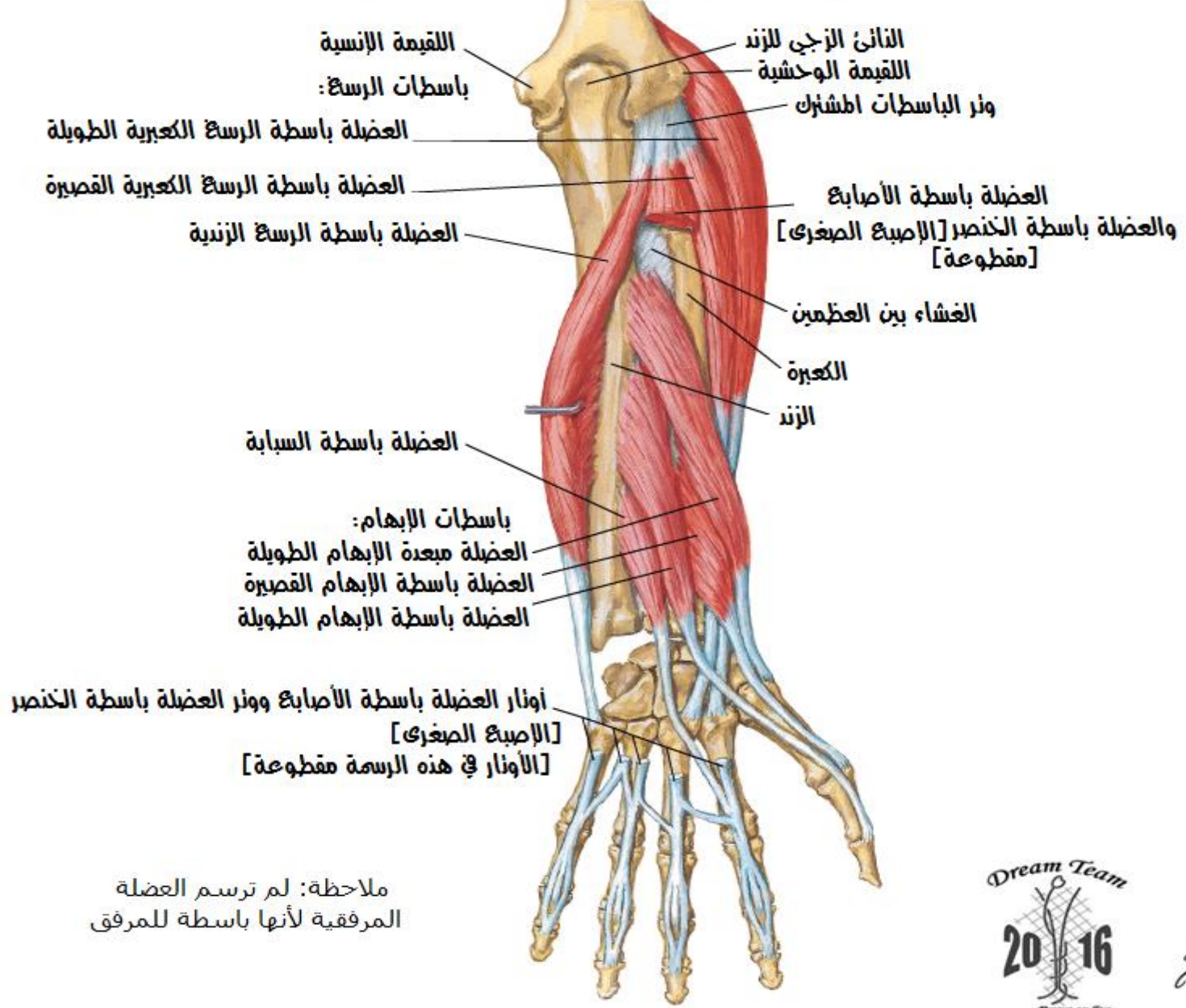
ملاحظة: لم ترسم العضلة المرفقية لأنها بسيطة للمرفق



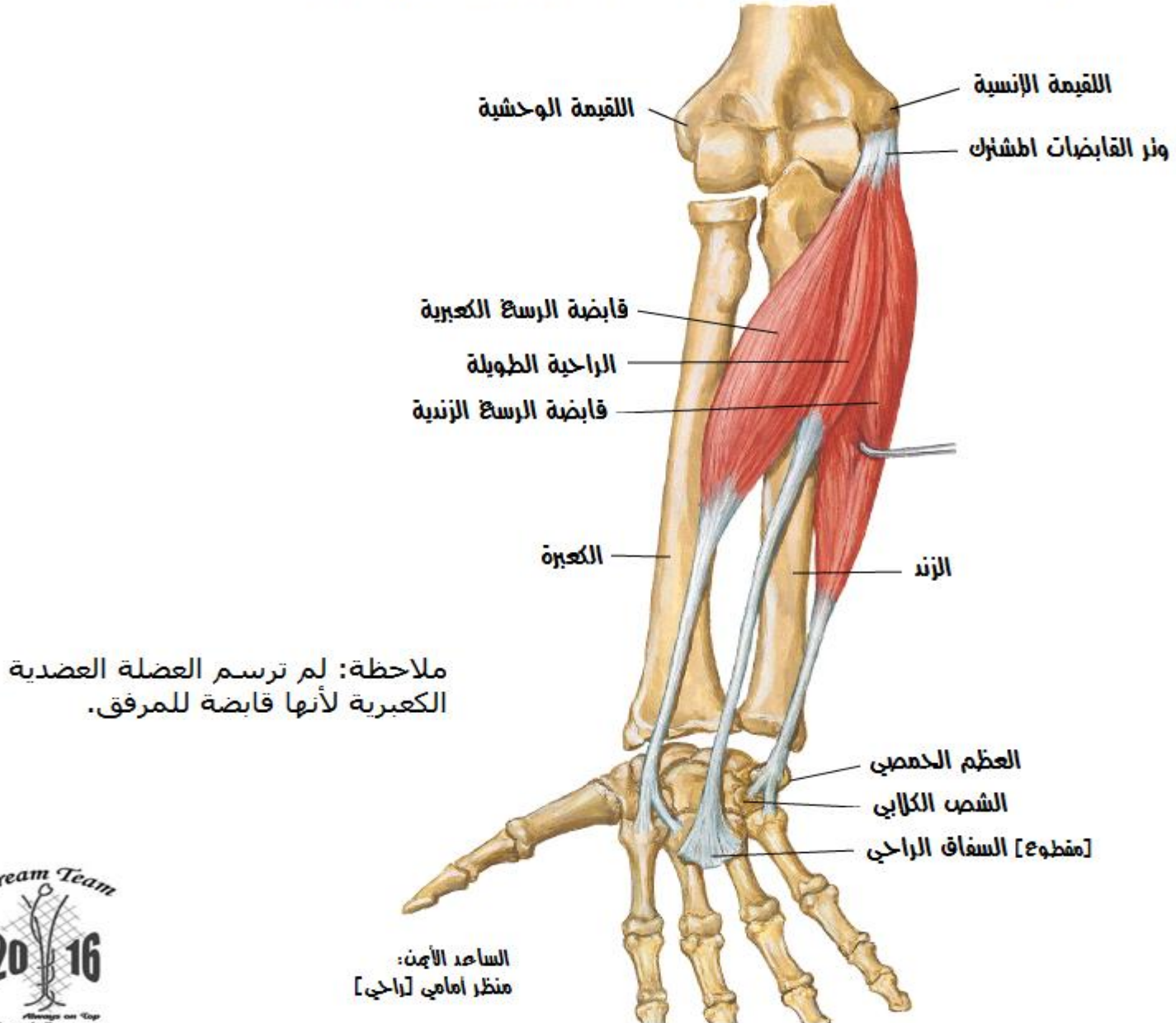
الساعد الأيمن: منظر خلفي [ظهري]



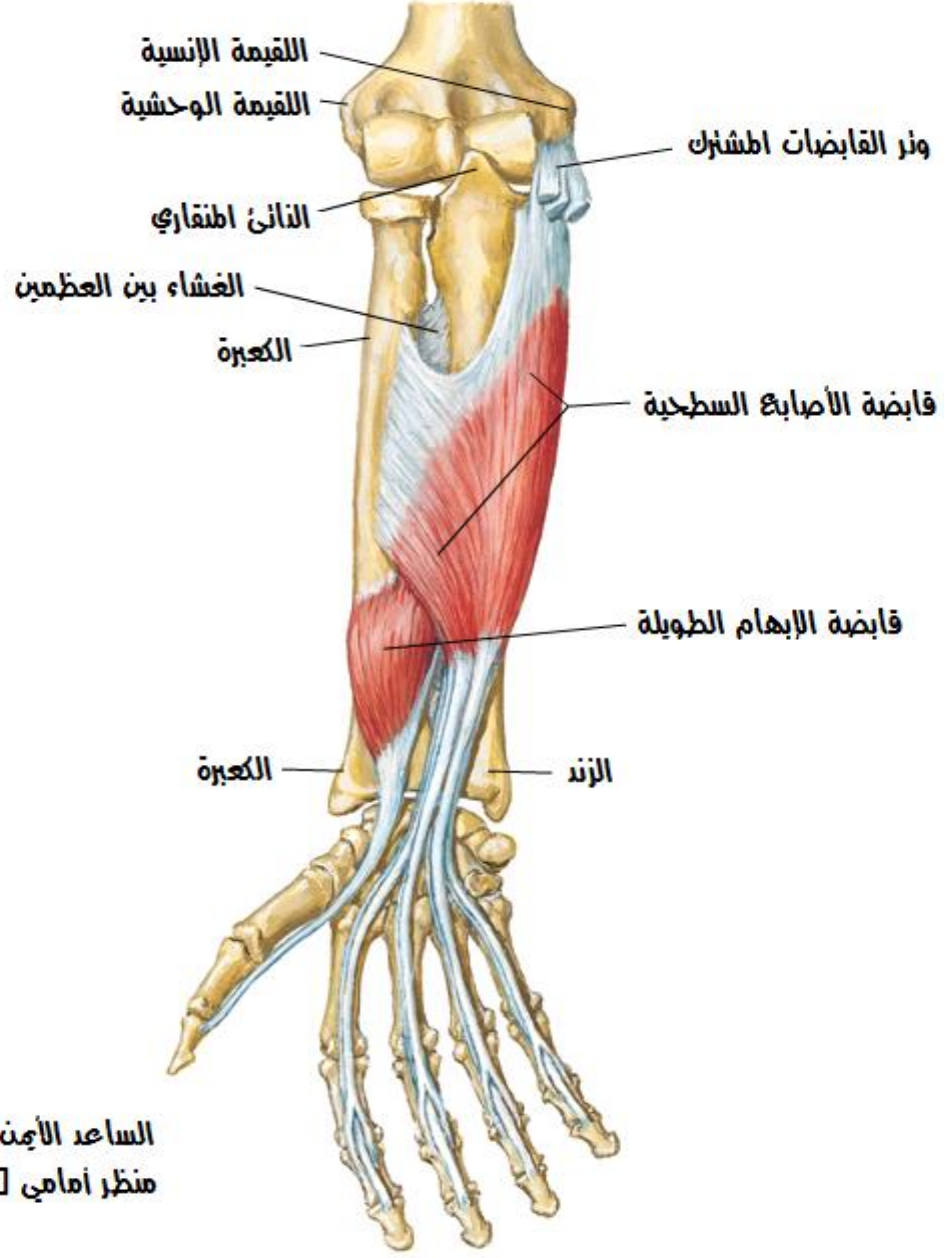
عضلات الساعد بشكل مفرد باسطان الرسغ والإصابع [منظر ظهري]



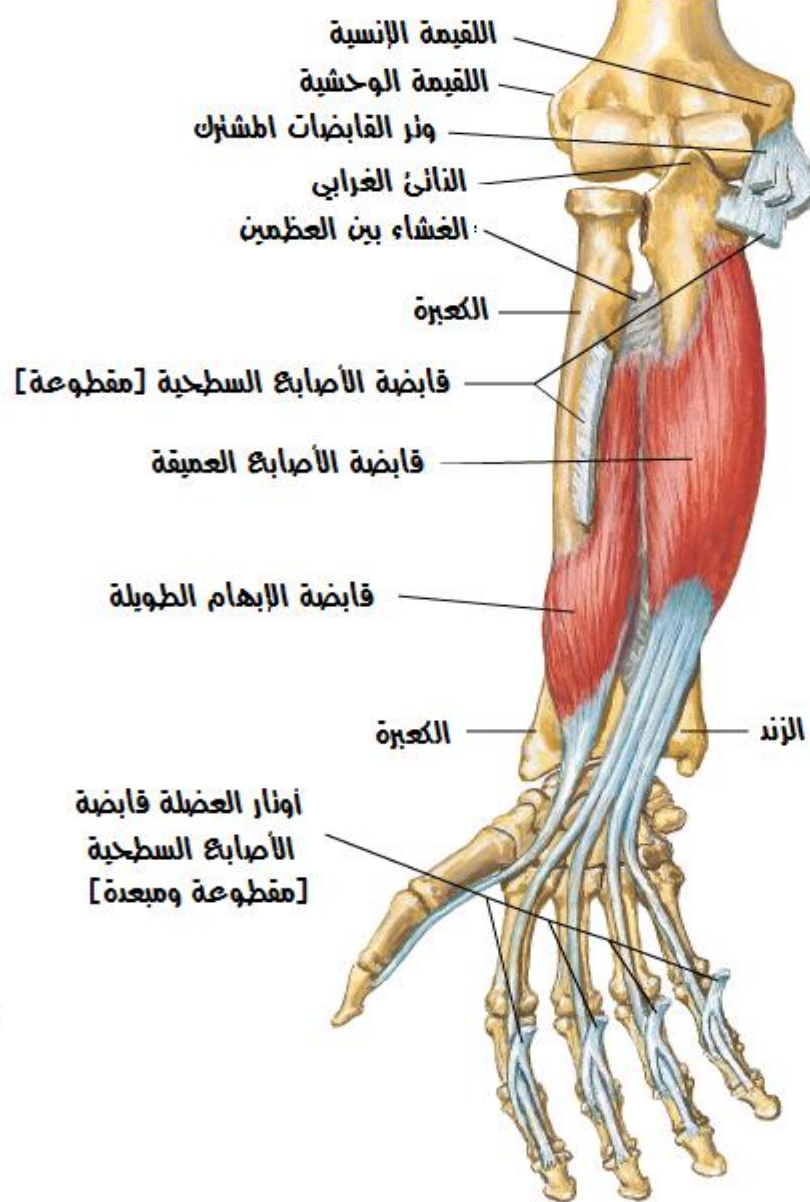
عضلات الساعد بشكل مفرد: قابضات الرسغ [منظر أمامي]



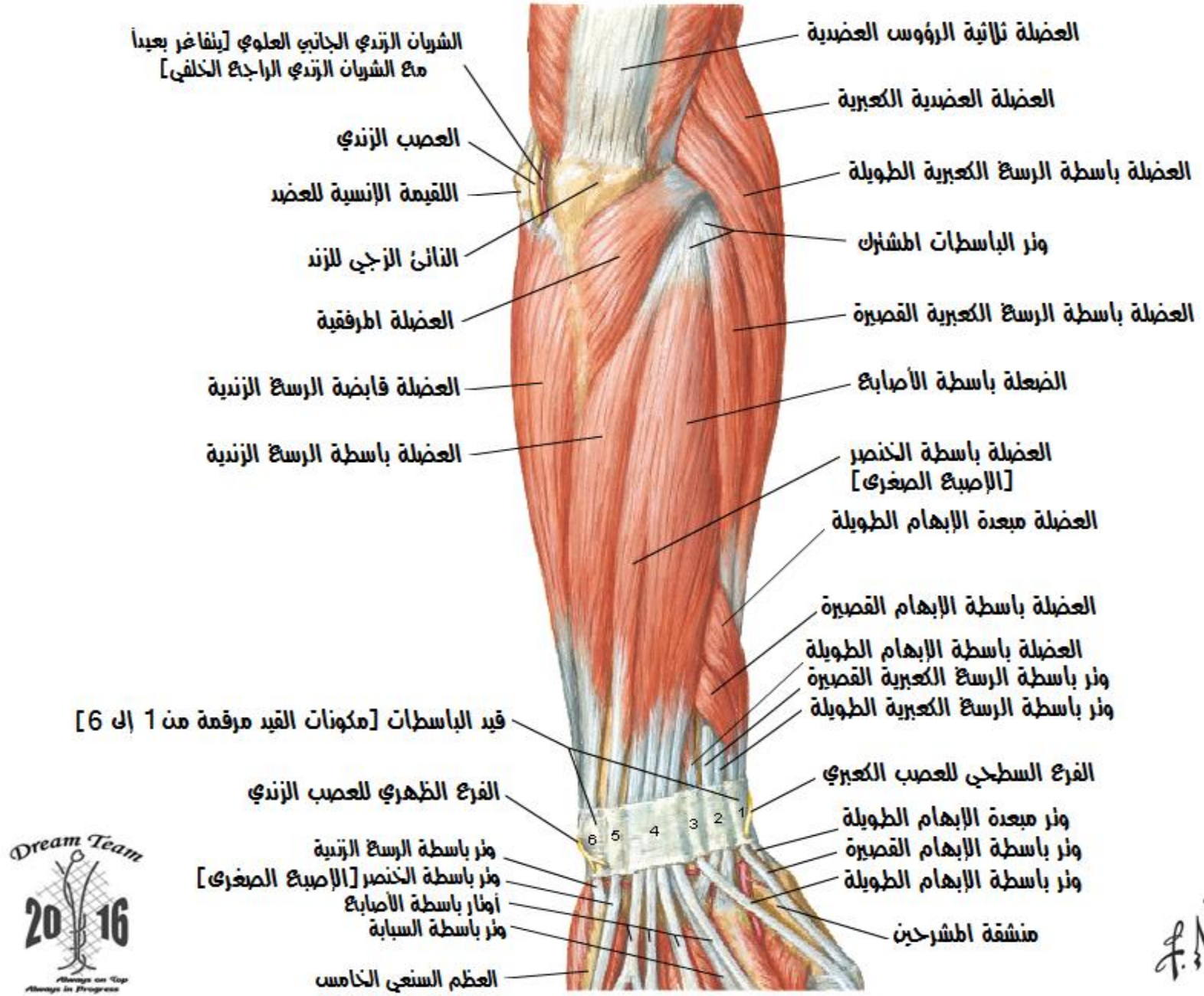
عضلات الساعد بشكل مفرد قابضات الأصابع [منظر أمامي]



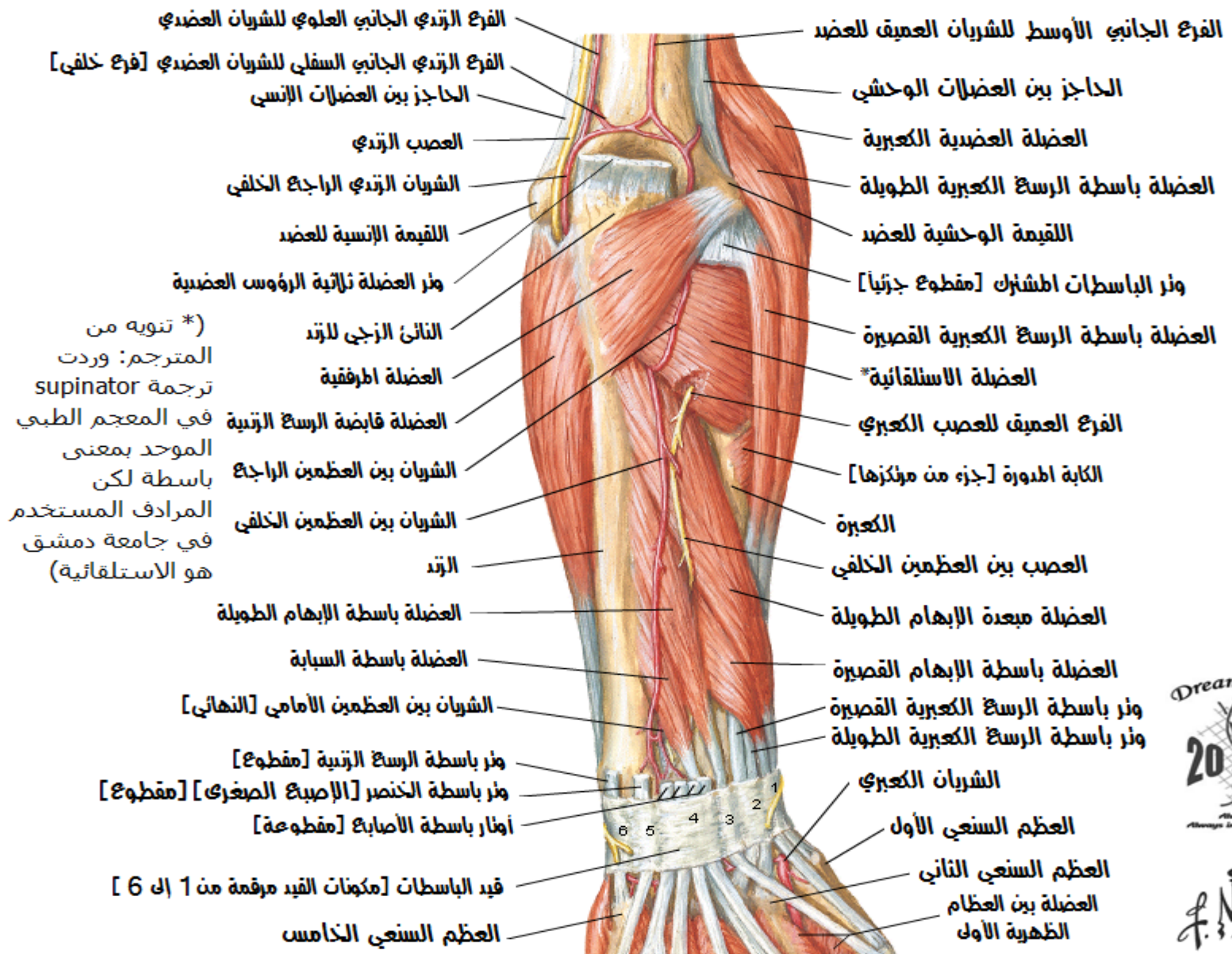
عضلات الساعد بشكل مفرد قابضات الأصابع [منظر أمامي]



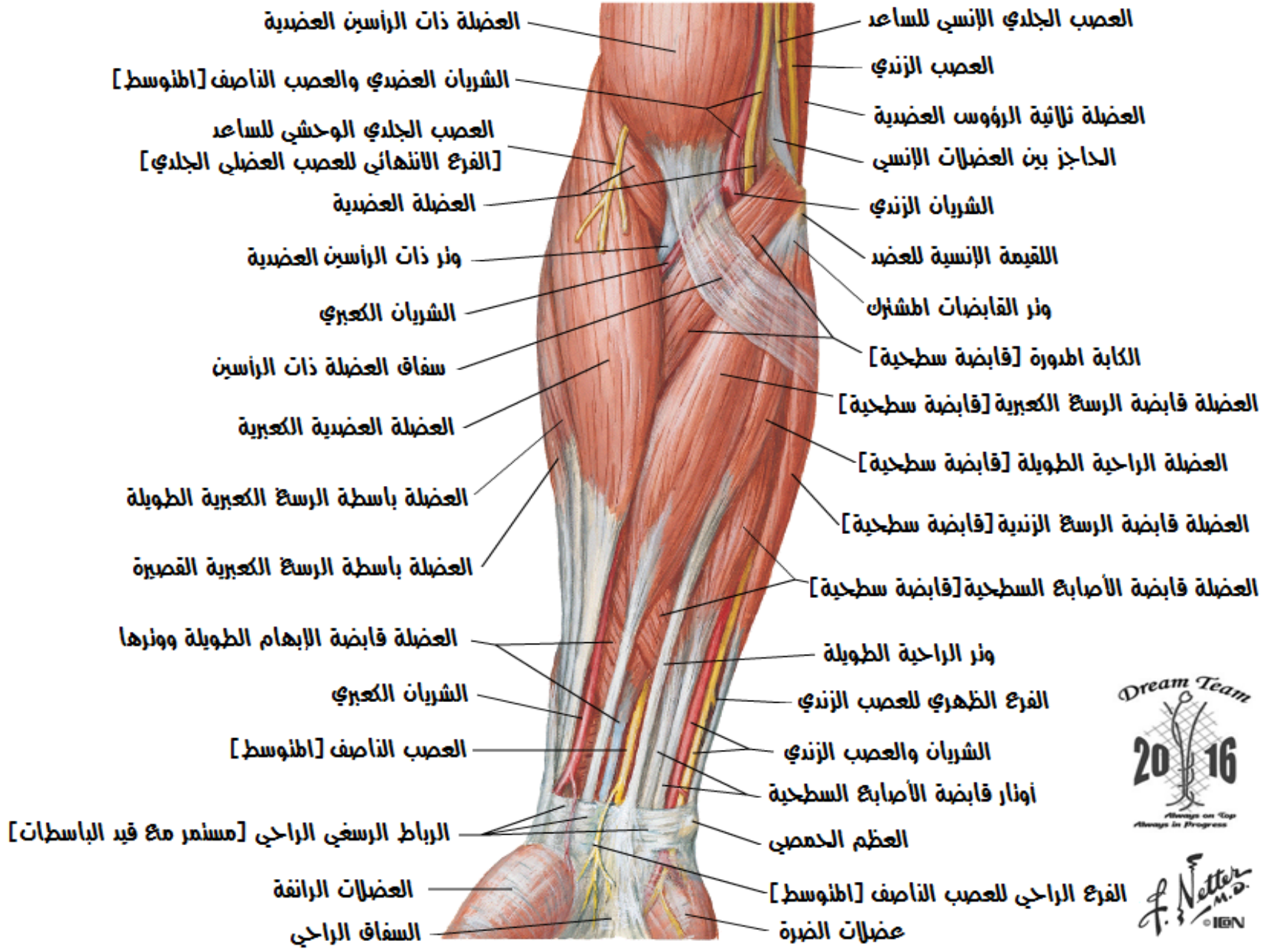
عضلات الساعد [الطبقة السطحية] منظر خلفي



عضلات الساعد [الطبقة العميقة]: منظر خلفي



عضلات الساعد [الطبقة السطحية]: منظر أمامي

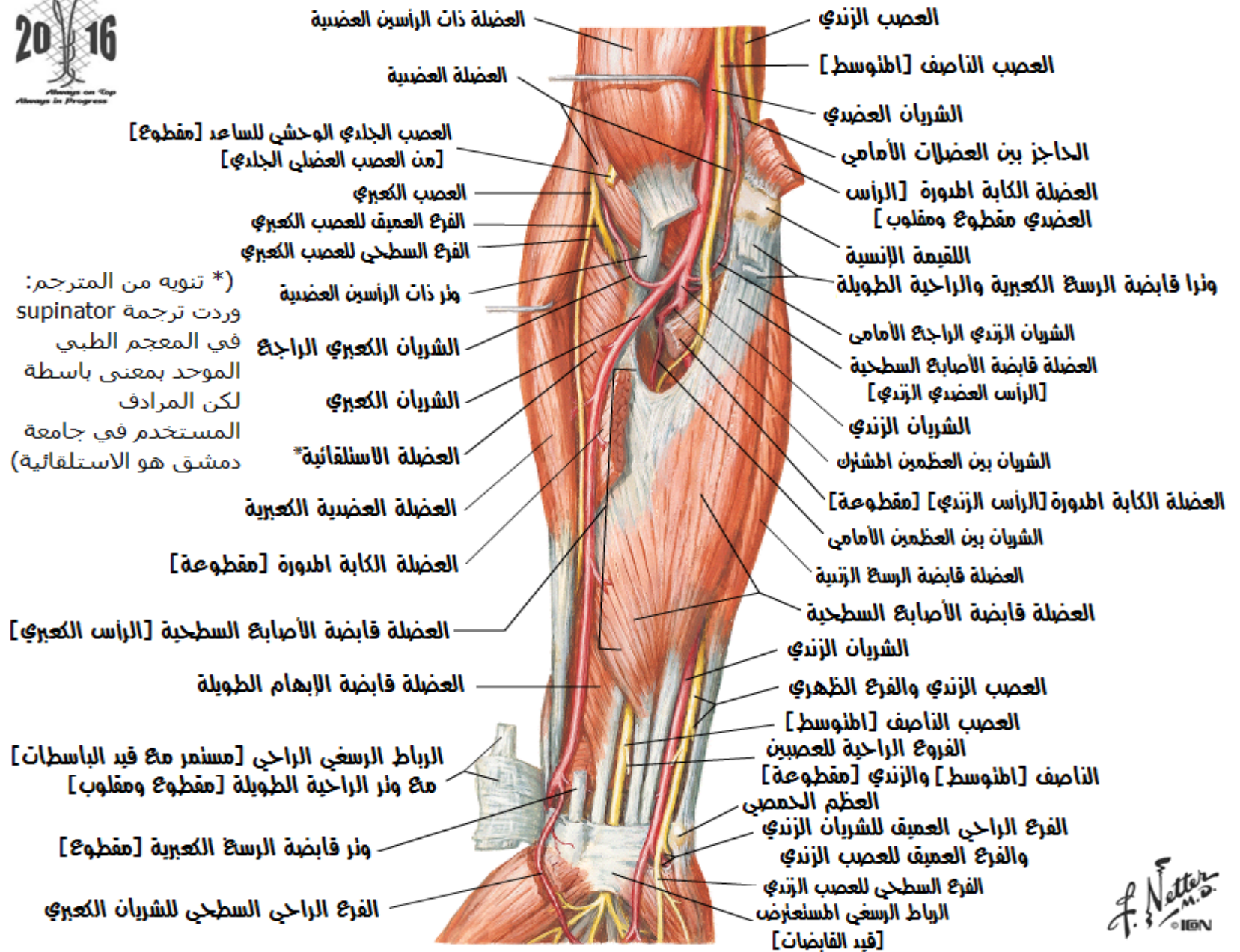


Dream Team
2016
Always on Top
Always in Progress

Netter
M.D.
© IGV

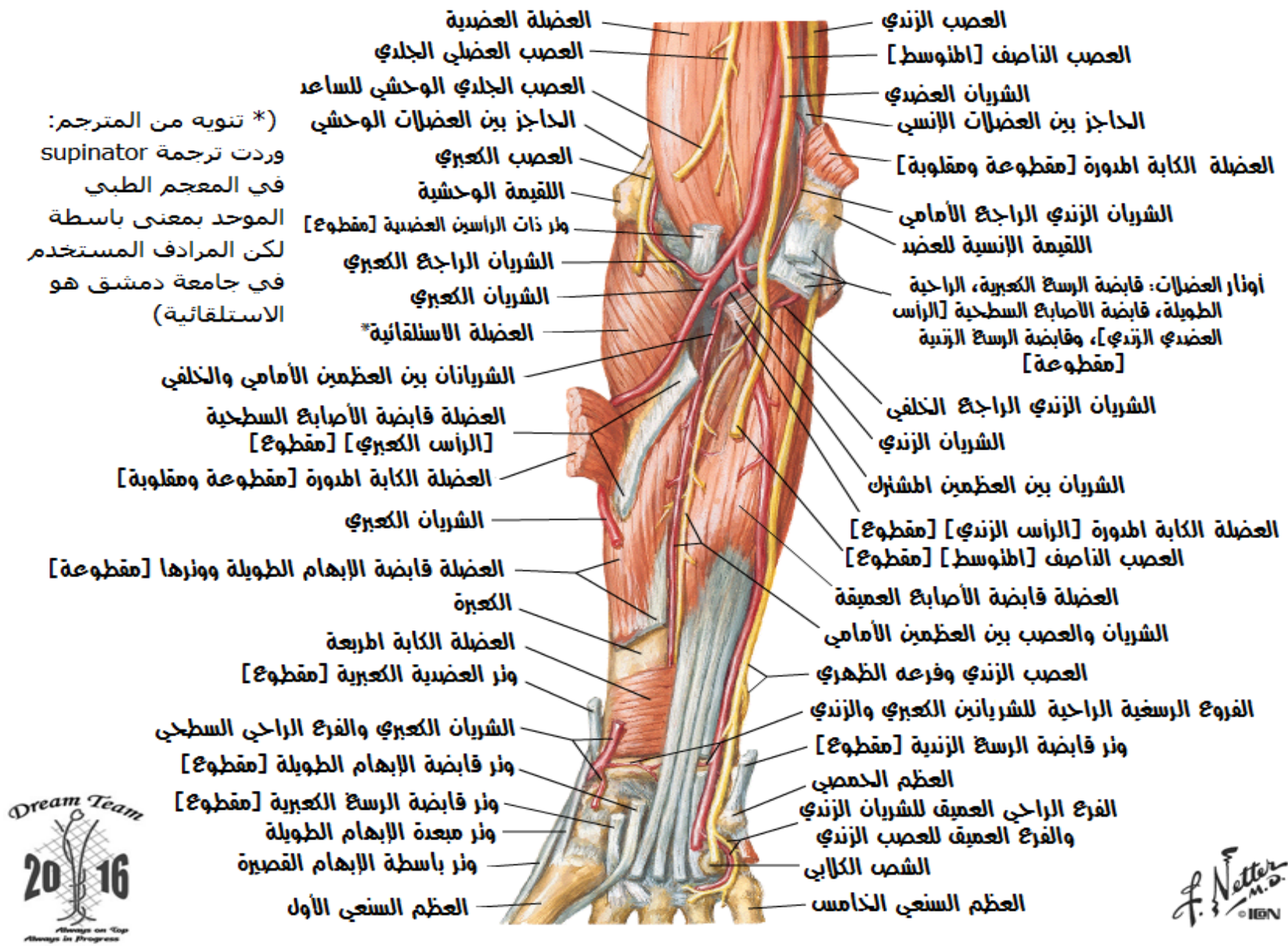
عضلات الساعد [الطبقة المتوسطة]: منظر أمامي

Dream Team
2016
Always on Top
Always in Progress

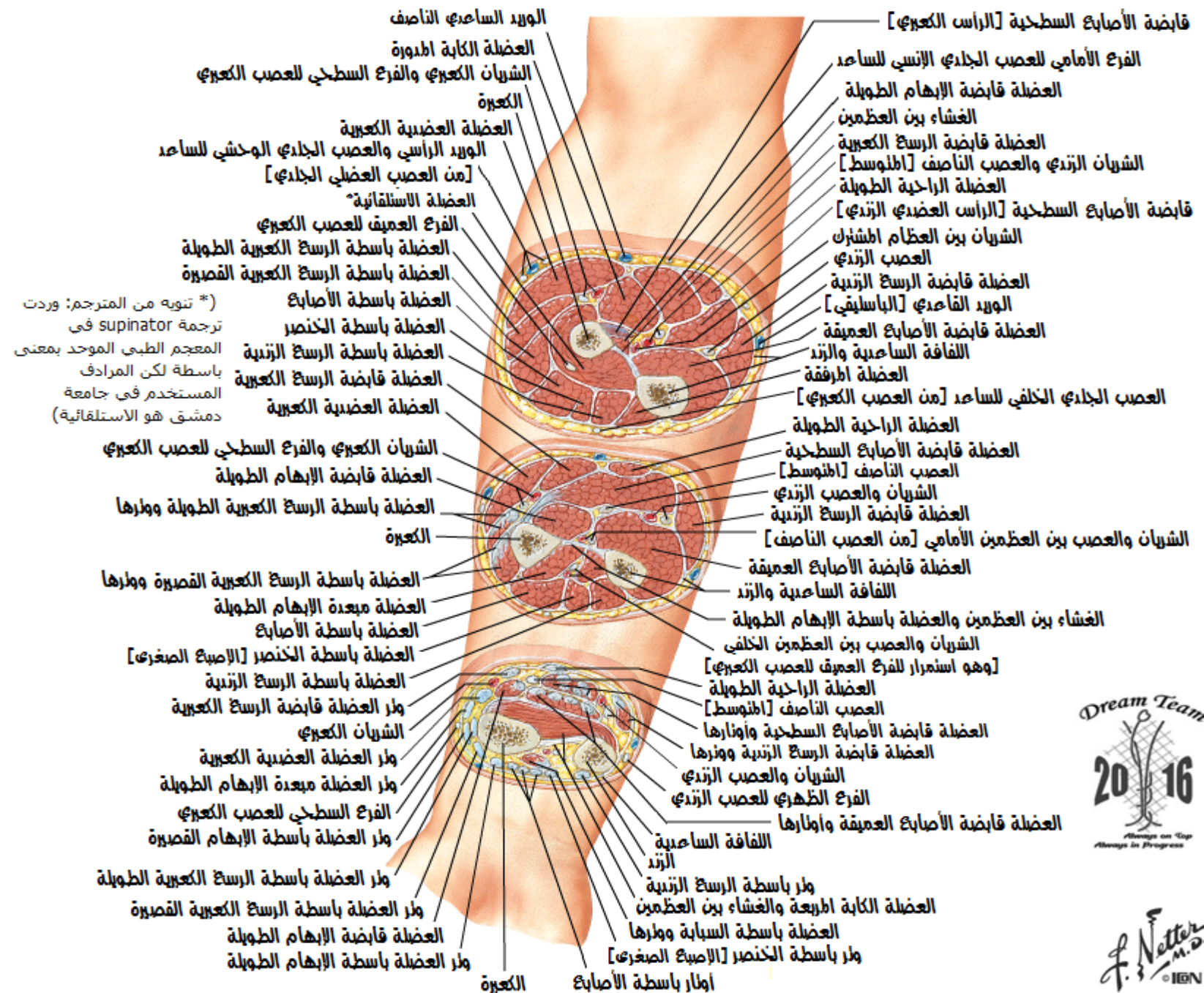


Netter
M.D.
© IGV

عضلات الساعد [الطبقة العميقة]: منظر أمامي



الساعد: سلسلة من المقاطع العرضية



(*) تنويه من المترجم:
وردت ترجمة supinator في المعجم الطبي الموحد بمعنى باسطة لكن المرادف المستخدم في جامعة دمشق هو (الاستلقائية)

العضلة العضدية الكعبرية
الوريد الرأسي
العصب الجذلي الوحشي للساعد [من العصب العضلي الجذلي الكعبرية]
العضلة باسطة الرسغ الكعبرية الطويلة
العضلة باسطة الرسغ الكعبرية القصيرة
العضلة قابضة الإبهام الطويلة
الفرع العميق للعصب الكعبري
العضلة الاستلقائية*
العضلة باسطة الأصابع
العضلة باسطة الخنصر [الإصبع الصغير]
الغشاء بين العظمين
العصب الجذلي الخلفي للساعد [من العصب الكعبري]
العضلة باسطة الرسغ الزندية

الفرع السطحي للعصب الكعبري
الشريان الكعبري
الوريد الساعدي الناصف
العضلة الكابة امدورة
العضلة الراحية الطويلة
العضلة قابضة الرسغ الكعبرية
العضلة قابضة الأصابع السطحية [الرأس الكعبري]
العضلة قابضة الرسغ الزندية
الوريد القاعدي [الباسليقي]
العضلة قابضة الأصابع السطحية [الرأس العضدي الزندي]
العصب الزندي
الغافة الساعدية
العصب الناصف [اطنوسط]
العضلة قابضة الأصابع العميقة
الشريان الزندي
الزند
الشريان بين العظمين المشرك
العضلة اطرفقية
العصب الجذلي الخلفي للساعد [من العصب الكعبري]
العضلة باسطة الرسغ الزندية

Dream Team
2016

العصب الناخف [اخنوسط]

العضلة قابضة الرسغ الكعبرة

العضلة الراحية الطويلة

العضلة قابضة الأصابع السطحية

الشريان بين العظمين الأمامي

الشريان الزندي

العصب الزندي

العضلة قابضة الرسغ الزندية

العصب بين العظمين الأمامي [من العصب الناخف]

العضلة قابضة الأصابع العميقة

اللفافة الساعدية

الزند

العضلة باسطة الإبهام الطويلة

العضلة باسطة الرسغ الزندية

الغشاء بين العظمين

العضلة باسطة الخنصر [الإصبع الصغير]

العصب بين العظمين الخلفي

استمرار للفرع العميق للعصب الكعبري

العضلة باسطة الأصابع

الشريان بين العظمين الخلفي

العضلة قابضة الإبهام الطويلة

العضلة مبعدة الإبهام الطويلة

العضلة باسطة الرسغ الكعبرة

العضلة القصيرة وونرها

العضلة باسطة الرسغ الكعبرة

الفرع السطحي للعصب الكعبري

الشريان الكعبري

Dream Team

20 16

Always on Top

F. Netter M.D.

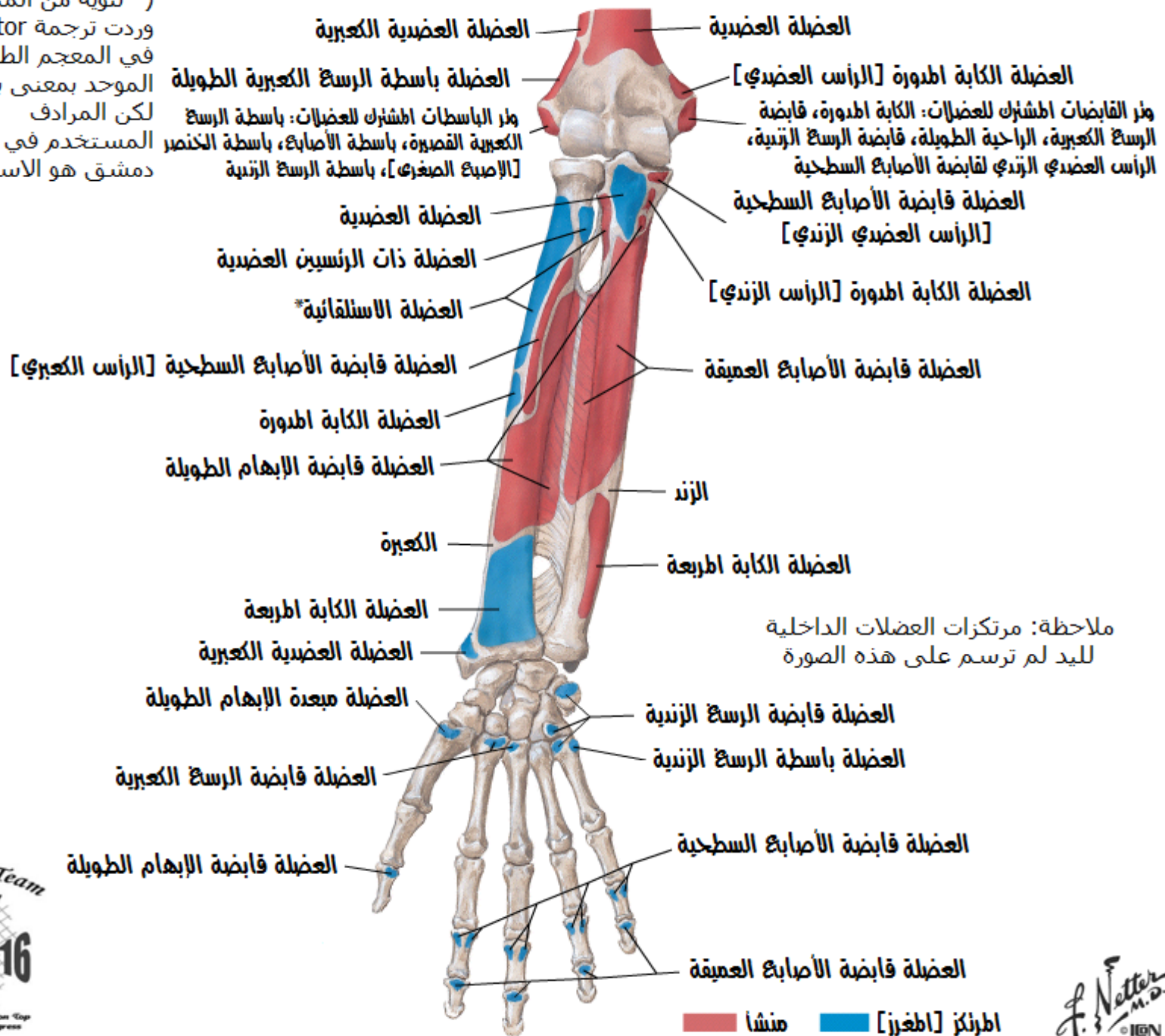
© IBN

Diagram illustrating the anatomy of the hand, showing various muscles, nerves, and bones. Labels include:

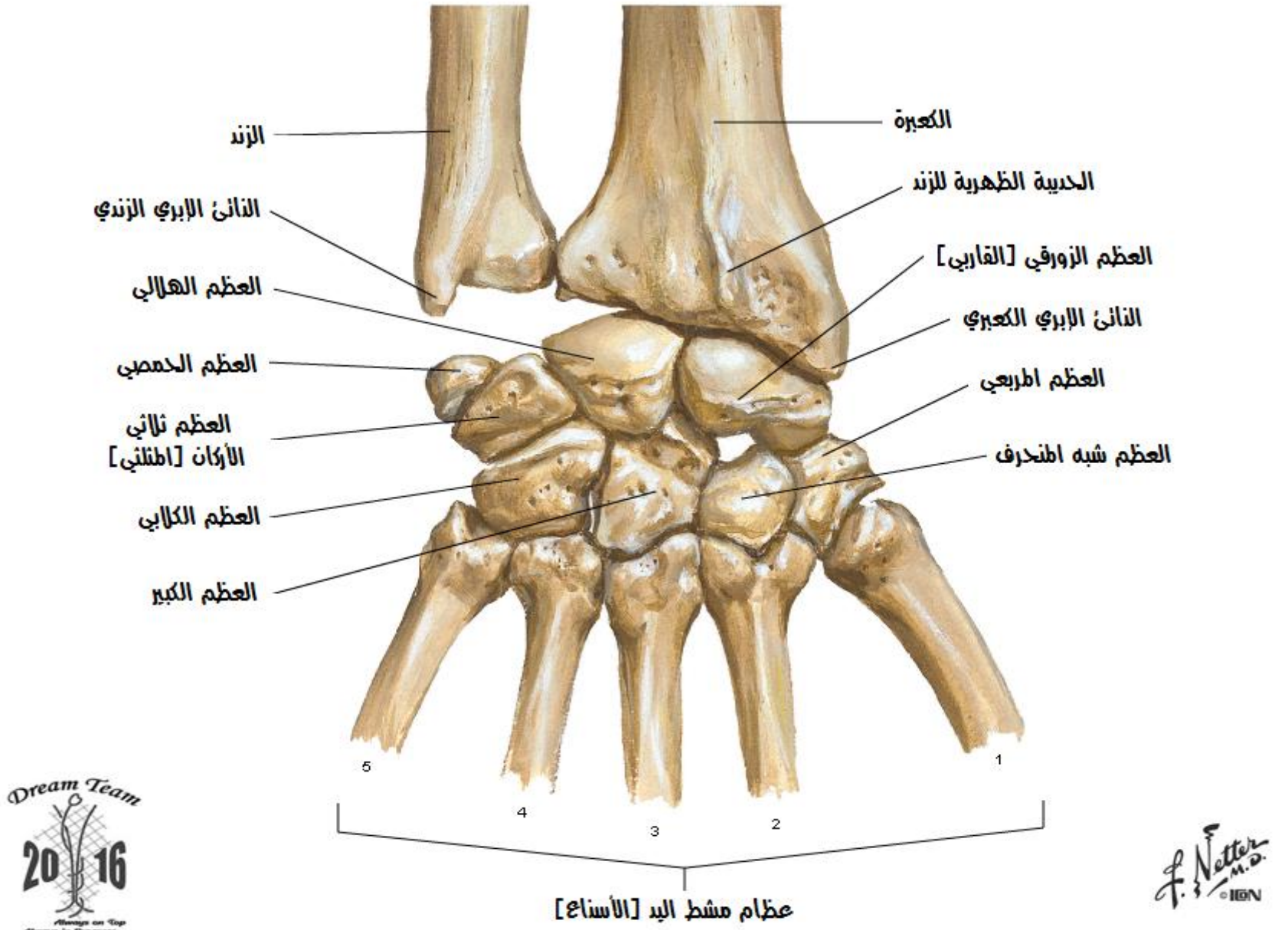
- العَضَلَةُ قَابِضَةُ الإِبْهَامِ الطَّوِيلَةُ
- العَضَلَةُ قَابِضَةُ الرِّسِّ الكَعْبِيَّةِ
- الشَّرْيَانُ الكَعْبِيُّ
- وَتَرُ العَضَلَةِ العَضْبِيَّةِ الكَعْبِيَّةِ
- وَتَرُ مَبْعَدَةِ الإِبْهَامِ الطَّوِيلَةِ
- الْفَرْعُ السُّطْحِيُّ لِلْعَصَبِ الكَعْبِيِّ
- وَتَرُ مَبْعَدَةِ الإِبْهَامِ الْقَصِيرَةِ
- وَتَرُ بِاسْطَةِ الرِّسِّ الكَعْبِيَّةِ الطَّوِيلَةِ
- وَتَرُ بِاسْطَةِ الرِّسِّ الكَعْبِيَّةِ الْقَصِيرَةِ
- الكَعْبَةُ
- وَتَرُ بِاسْطَةِ الإِبْهَامِ الطَّوِيلَةِ
- العَضَلَةُ قَابِضَةُ الأصَابِعِ السُّطْحِيَّةِ وَوَتَرُهَا
- العَضَلَةُ قَابِضَةُ الأصَابِعِ الْعَمِيقَةِ وَوَتَرُهَا
- الشَّرْيَانُ الزَّنْدِيُّ
- العَصَبُ الزَّنْدِيُّ
- العَضَلَةُ قَابِضَةُ الرِّسِّ الزَّنْدِيَّةِ وَوَتَرُهَا
- الْفَرْعُ الظَّهْرِيُّ لِلْعَصَبِ الزَّنْدِيِّ
- الزَّنْدُ
- الْأَلْفَاقَةُ السَّاعِدِيَّةُ
- وَتَرُ بِاسْطَةِ الرِّسِّ الزَّنْدِيَّةِ
- العَضَلَةُ الْكَائِبَةُ الْمُرْبَعَةُ
- الْغِشَاءُ بَيْنَ الْعَظْمَيْنِ
- العَضَلَةُ بِاسْطَةُ السَّيَابَةِ وَوَتَرُهَا
- وَتَرُ بِاسْطَةِ الْخَنْصَرِ [الإصْبَعِ الصَّغِيرِ]
- أَوْتَارُ العَضَلَةِ بِاسْطَةِ الأصَابِعِ

[المُرُ الْمُنْجِهَةُ إِلَى الإصْبَعَيْنِ الرَّابِعِ وَالْخَامِسِ مُشَارِكَةٌ فِي هَذَا الْمَسْنُوعِ]

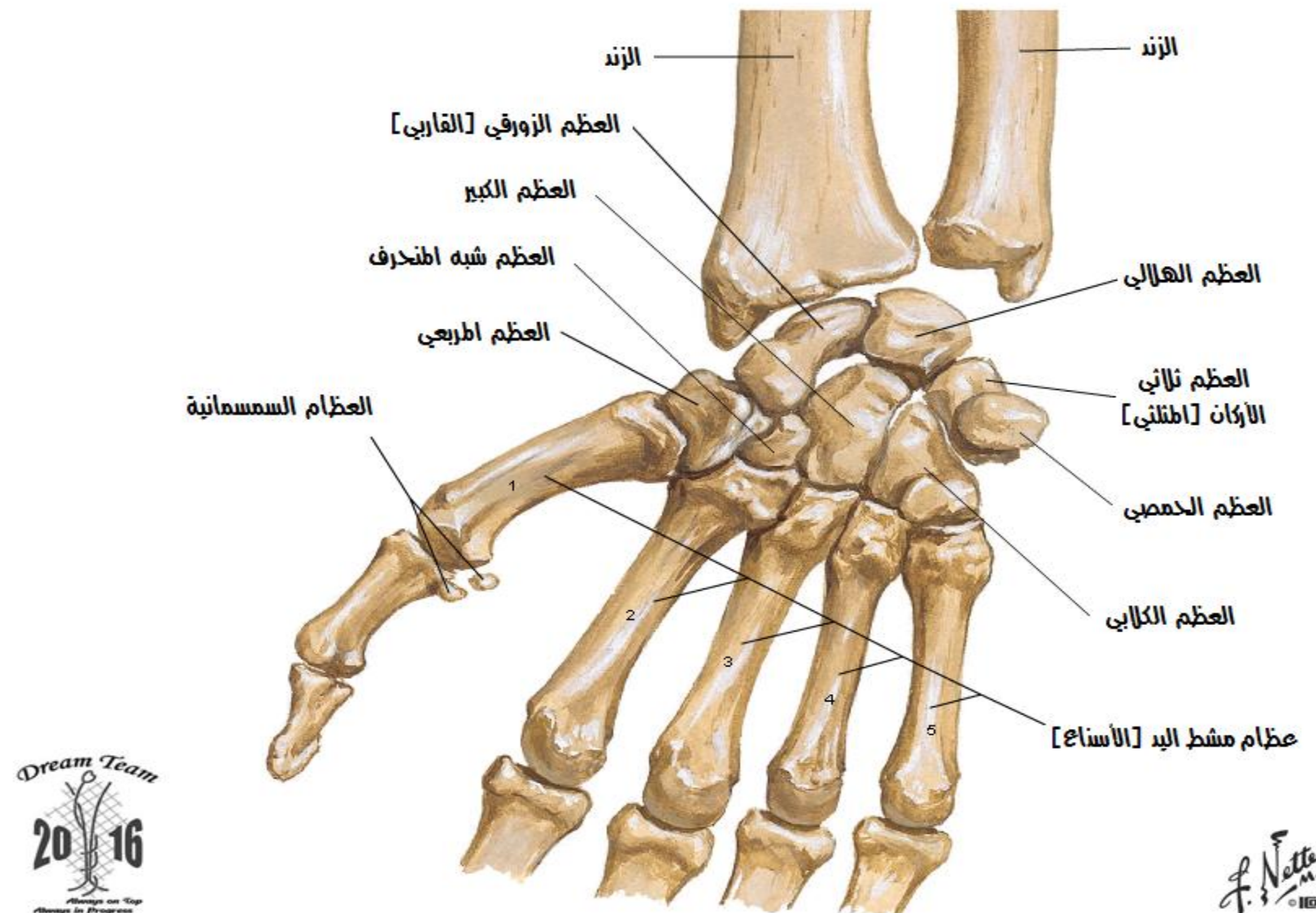
(*) تنويه من المترجم:
وردت ترجمة supinator
في المعجم الطبي
الموحد بمعنى باسطة
لكن المرادف
المستخدم في جامعة
دمشق هو الاستلقاءية)



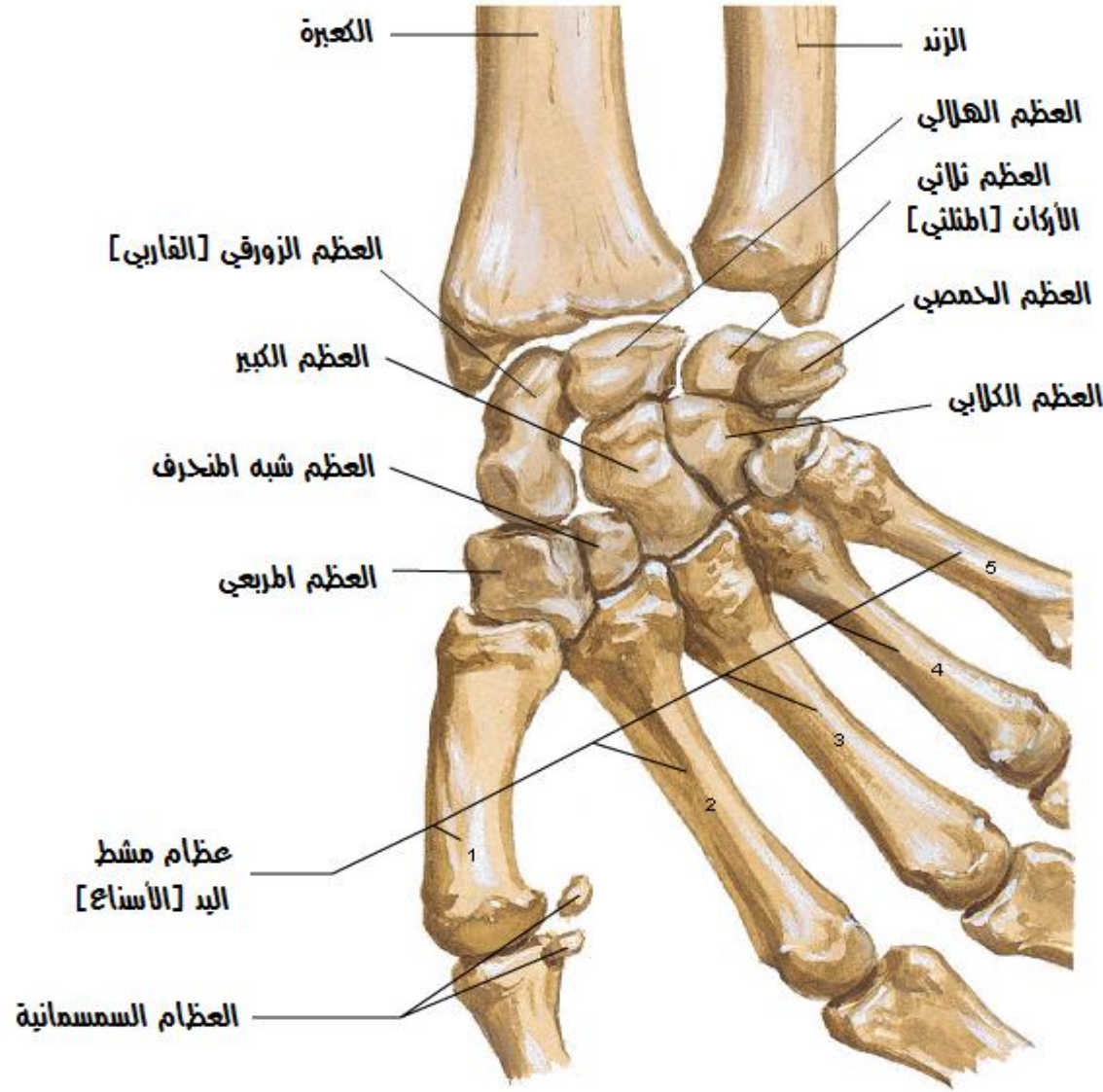
عظام الرسغ منظر خلفي [ظهري]



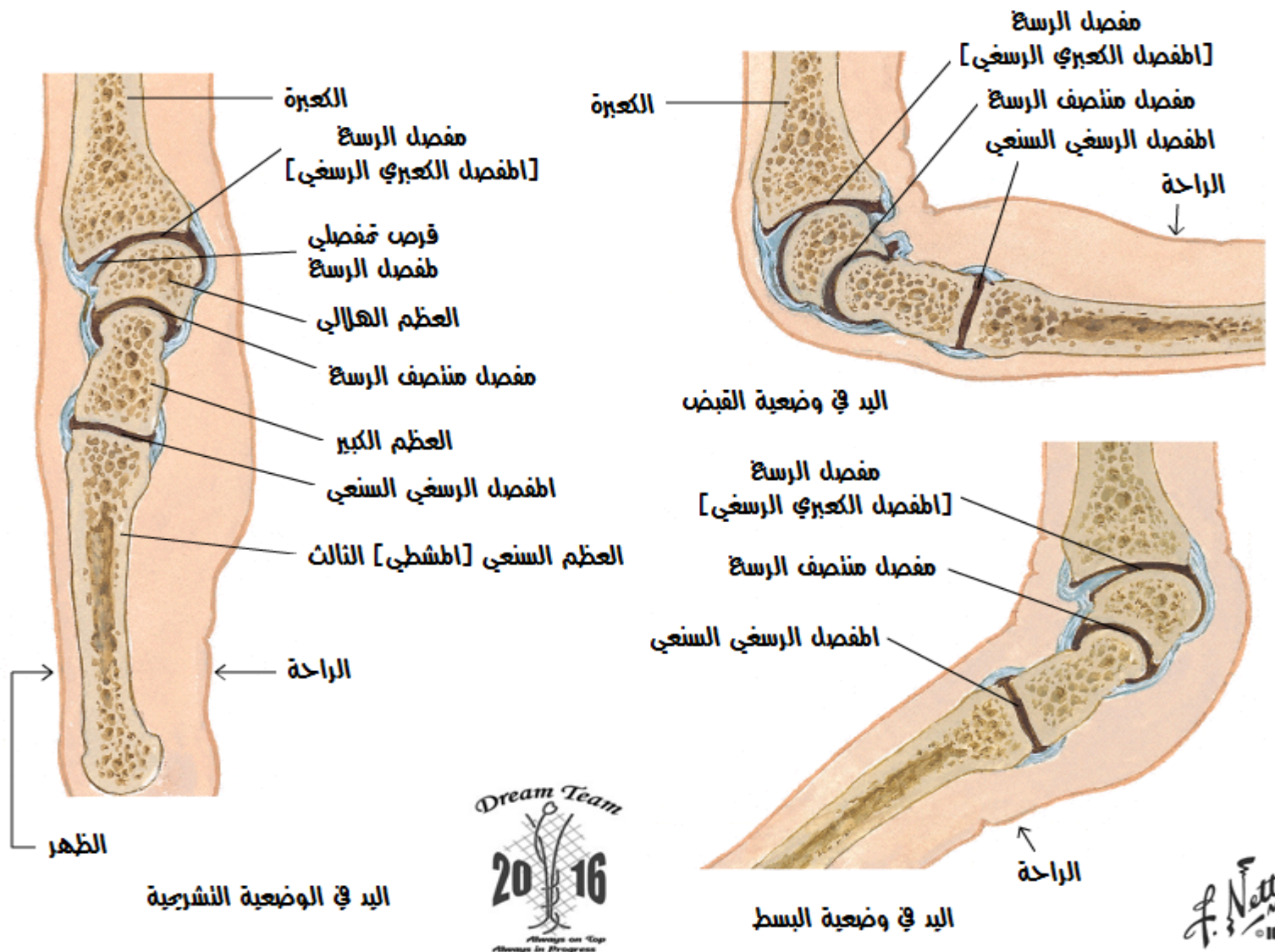
حركات الرسغ اليه في وضعية التبعيد : منظر أمامي [رأسي]



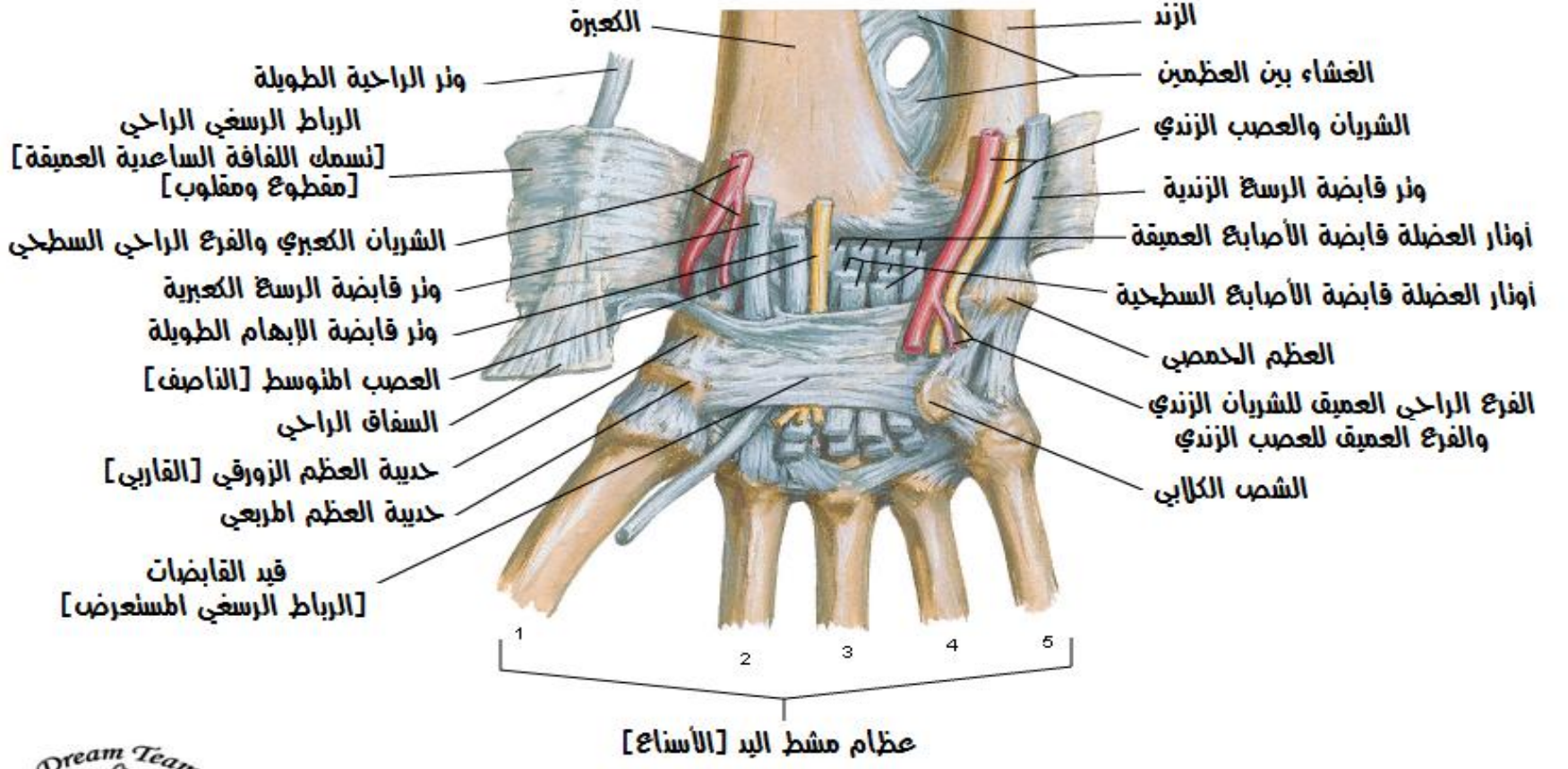
حركات الرسغ اليد في وضعية التقريب: منظر أمامي [راحي]



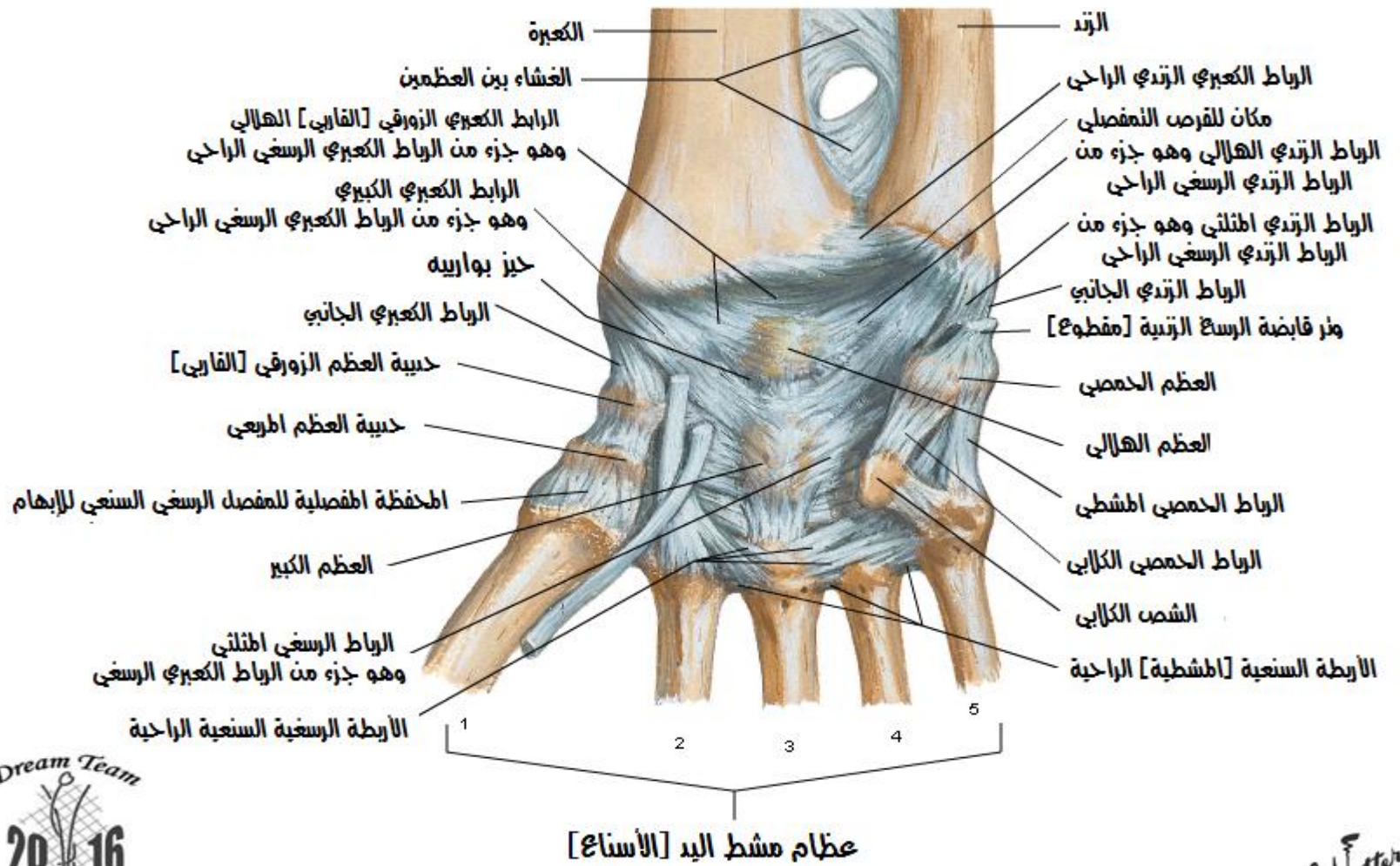
حركات الرسغ مقطع سهمي



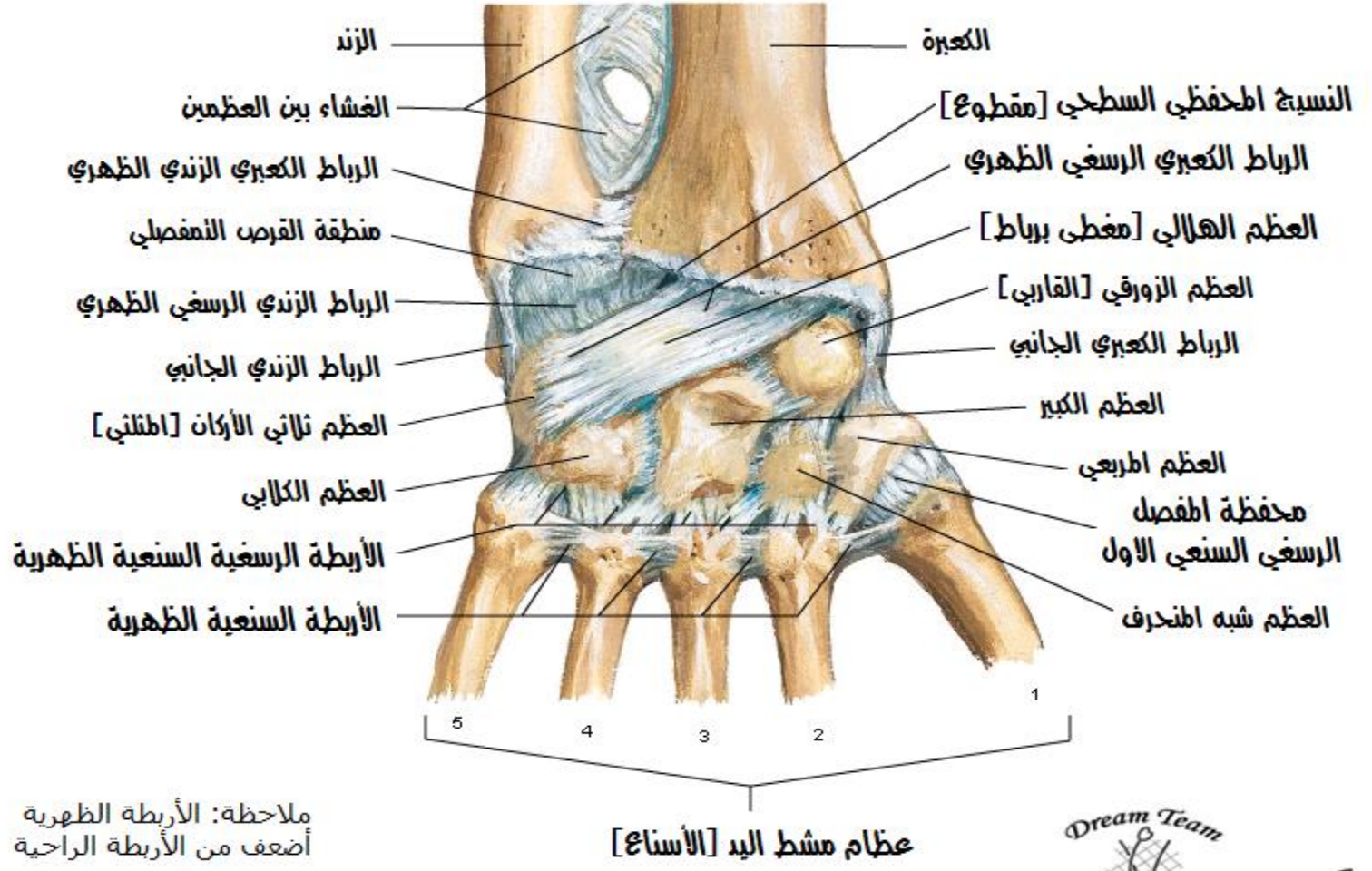
أربطة الرسغ النفق الرسغي، منظر رادي



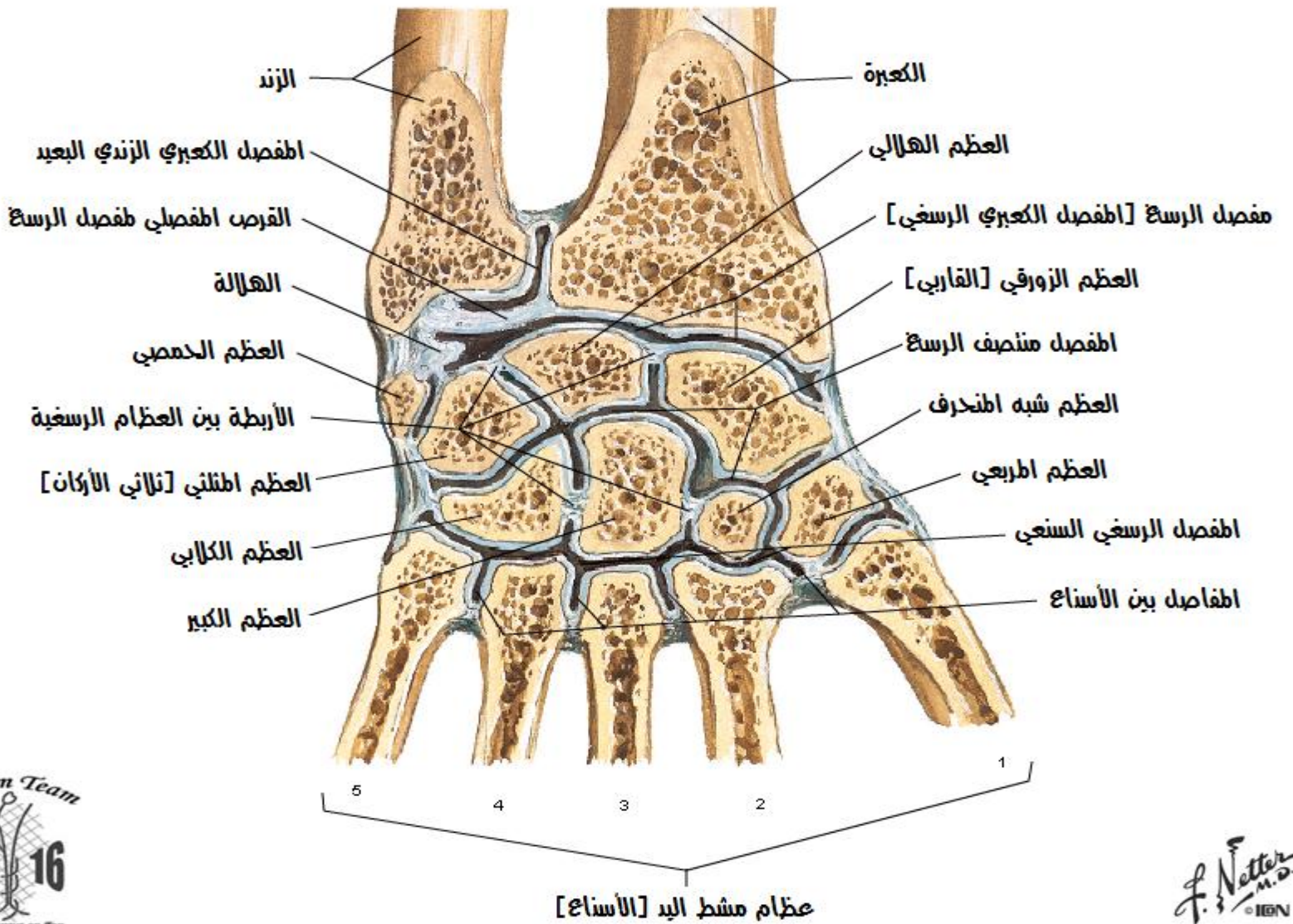
أربطة الرسغ قيد القابضات مزال، منظر رادي



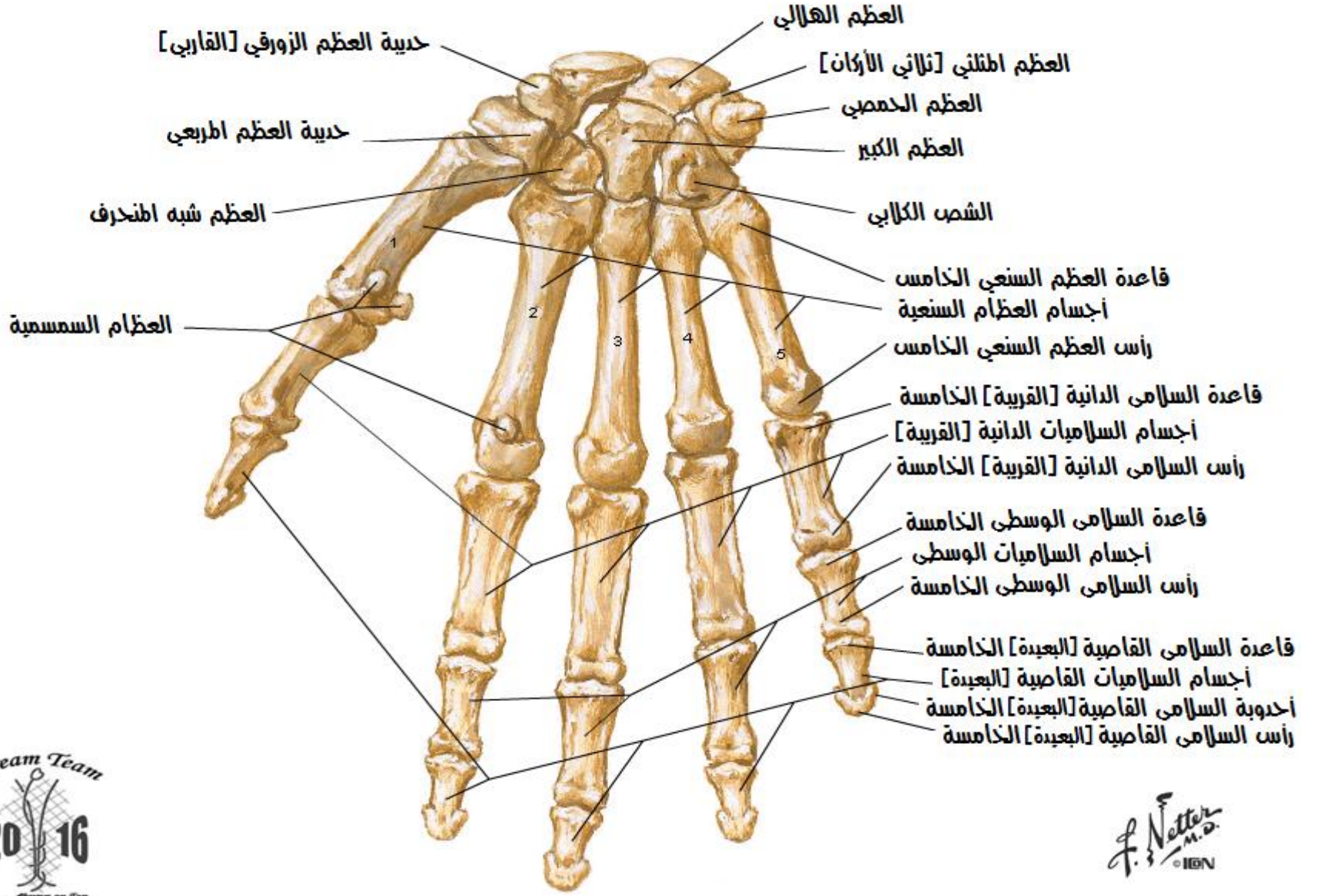
أربطة الرسغ منظر خلفي [ظهري]



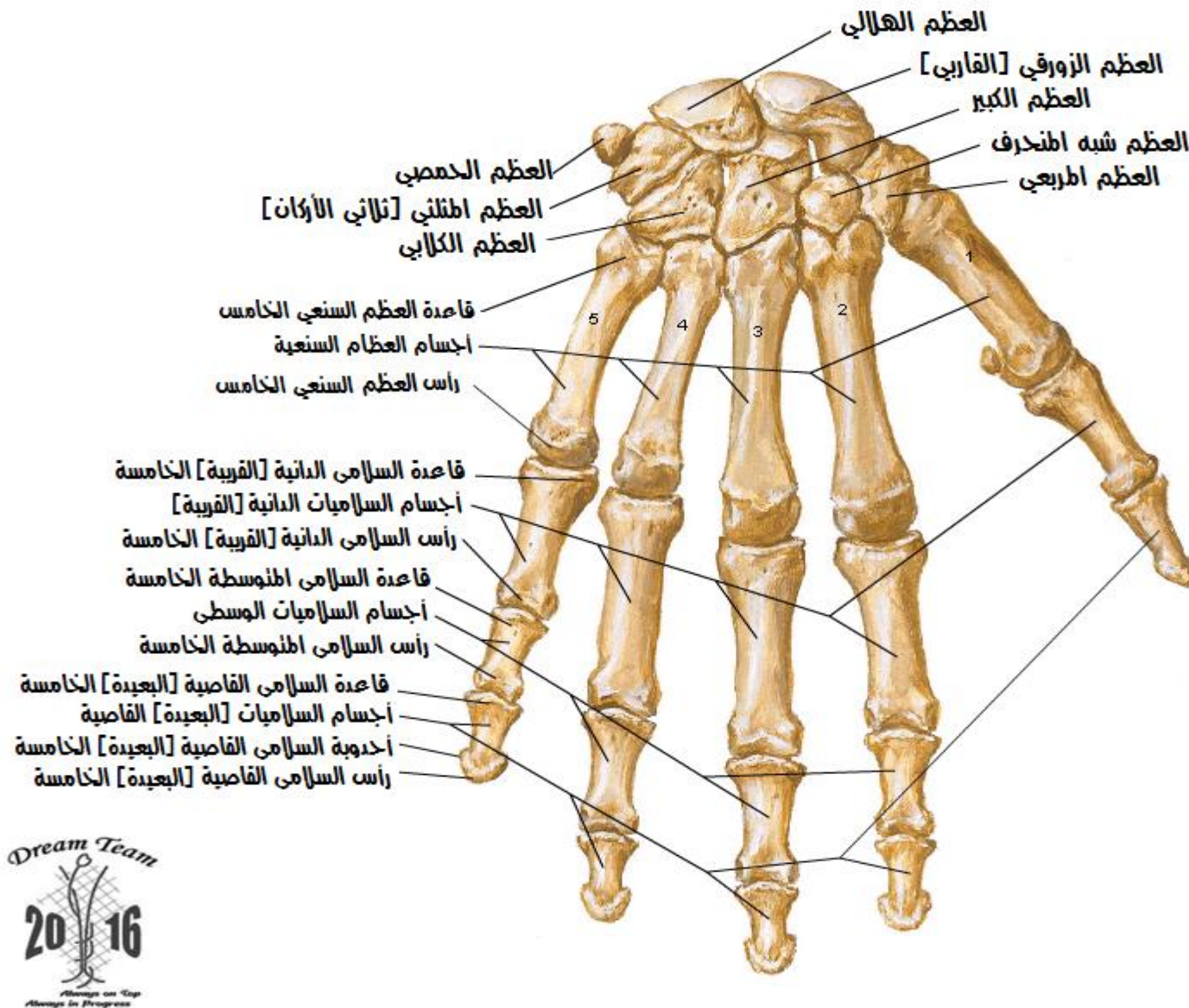
أربطة الرسغ مقطع إكليلي - منظر خلفي



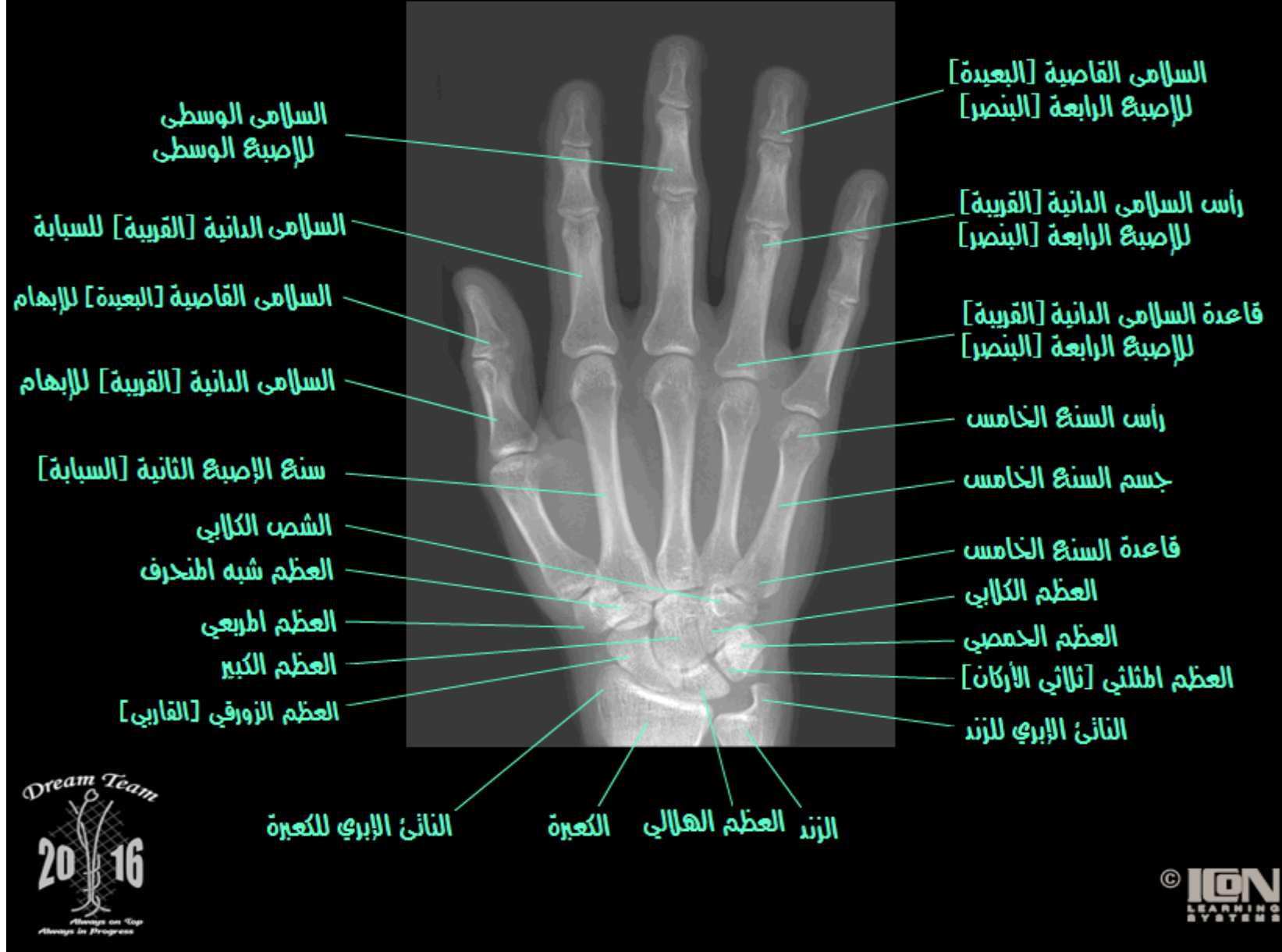
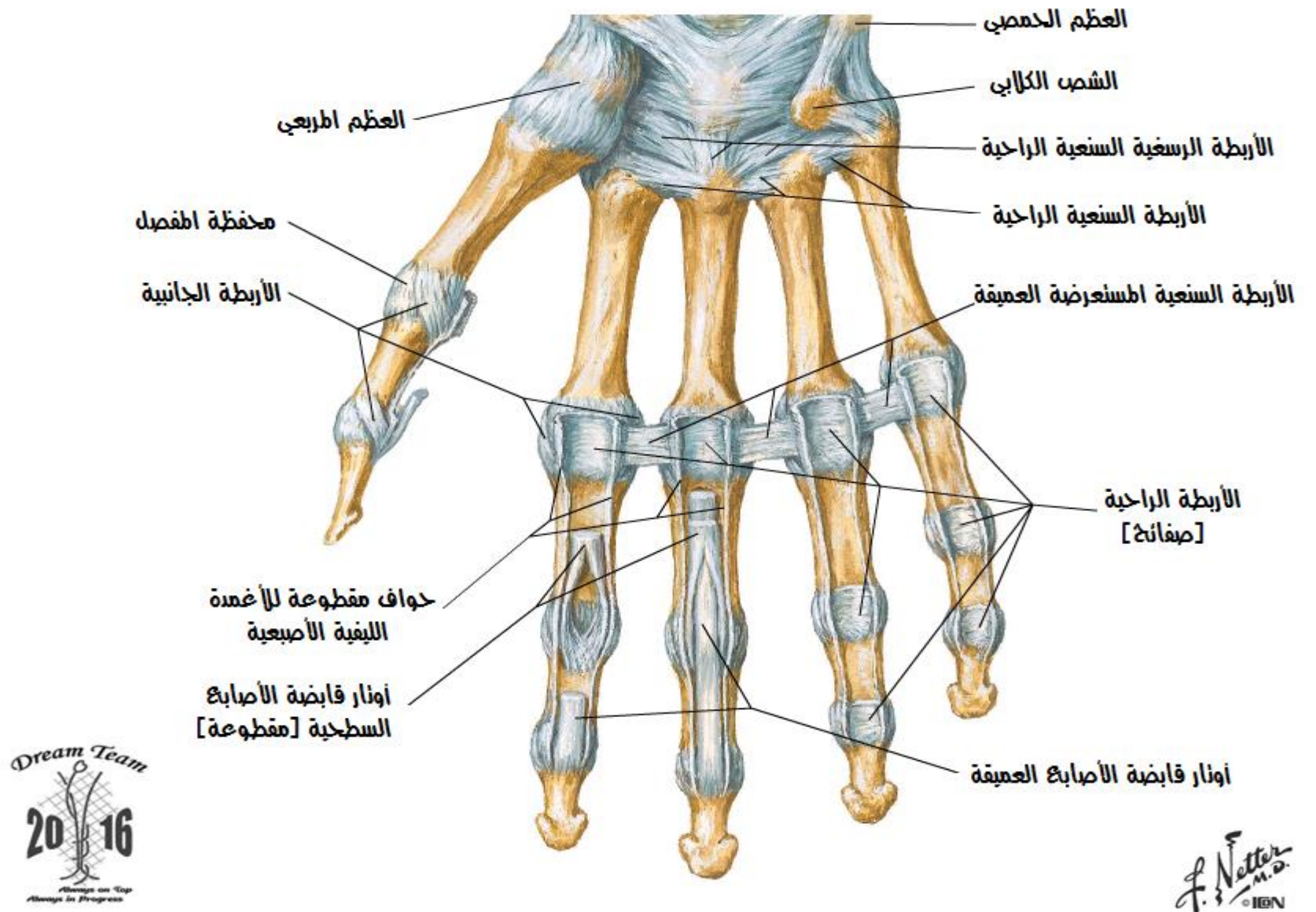
عظام الرسغ واليد في الطرف الأيمن منظر أمامي [راحي]



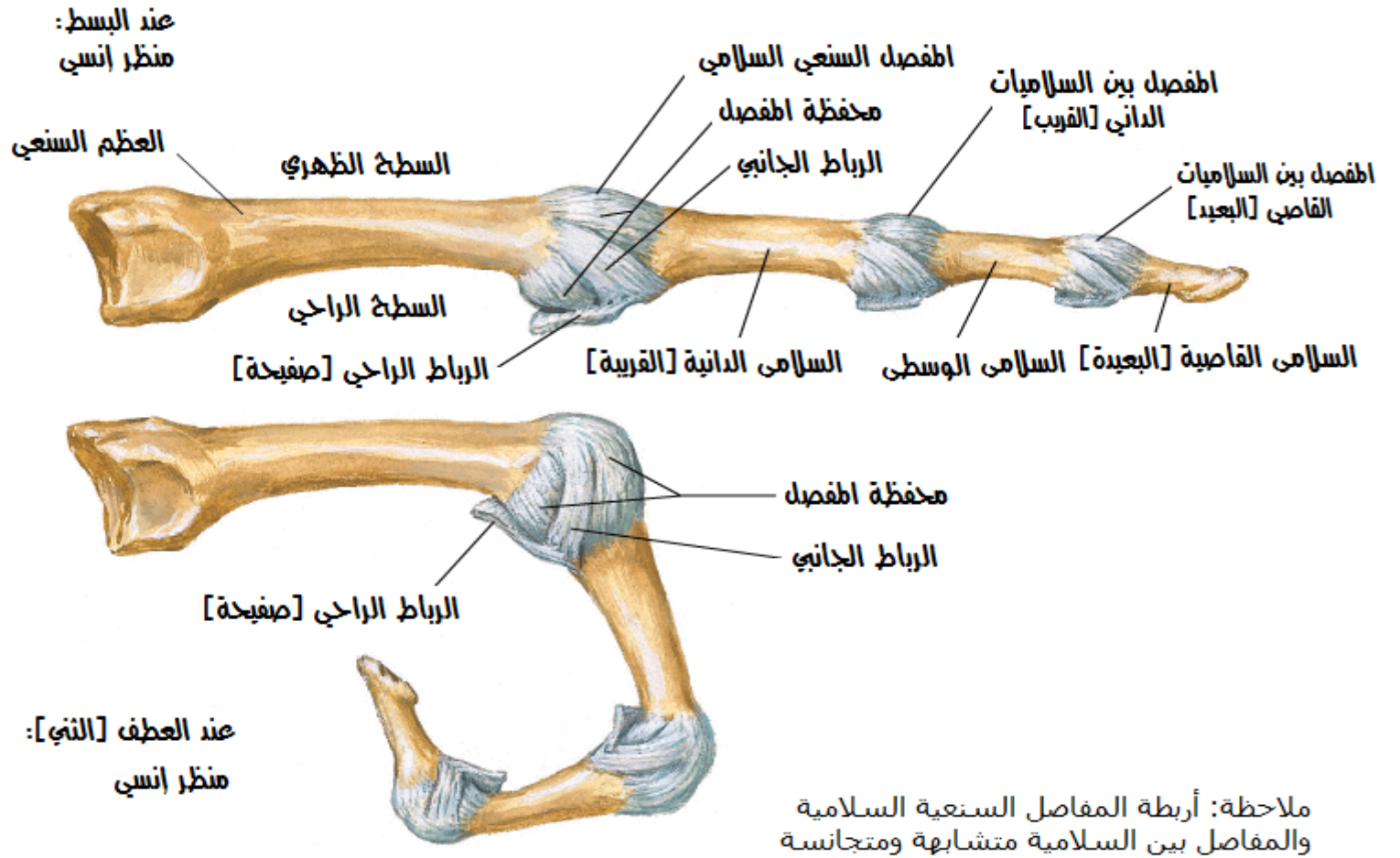
عظام الرسغ واليد في الطرف الأيمن منظر خلفي [ظهري]



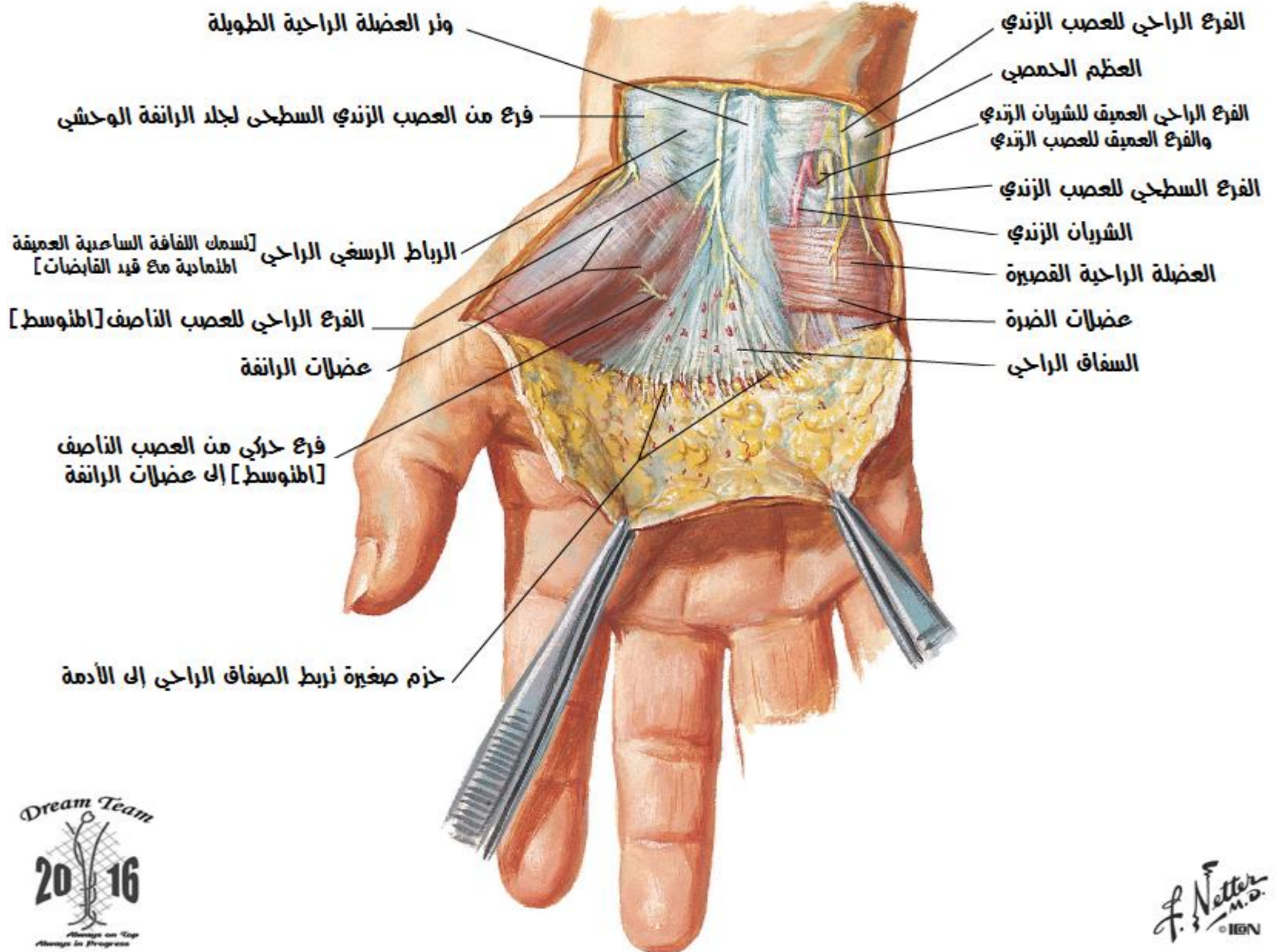
الرسغ واليد: صورة شعاعية إمامية خلفية

الأربطة السنية السلامية والأربطة بين السلاميات
منظر إمامي [راحي]

الأربطة السنية السلامية والأربطة بين السلاميات منظر إنسي

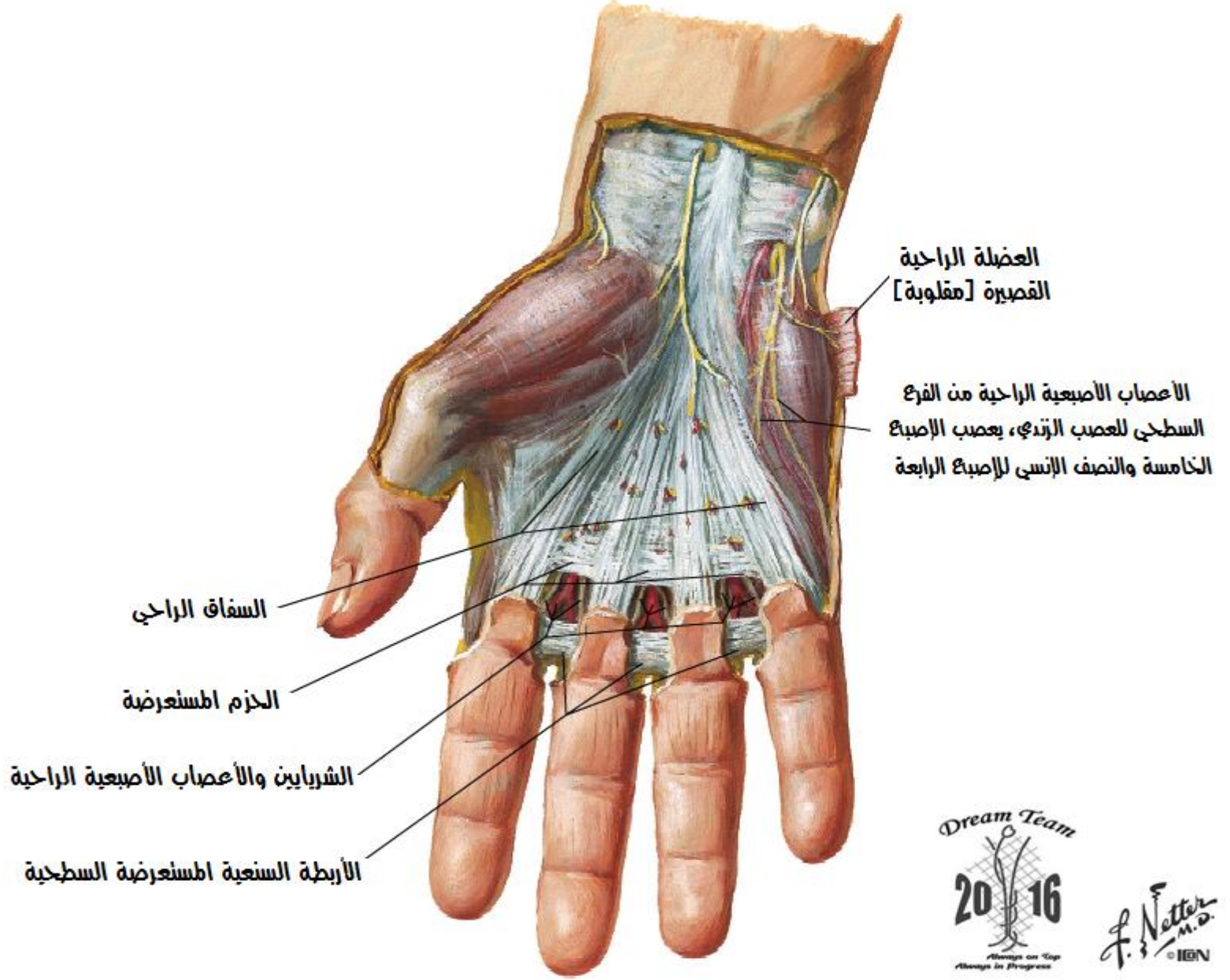


الرسغ واليد: نشرح سطحي لراحة اليد



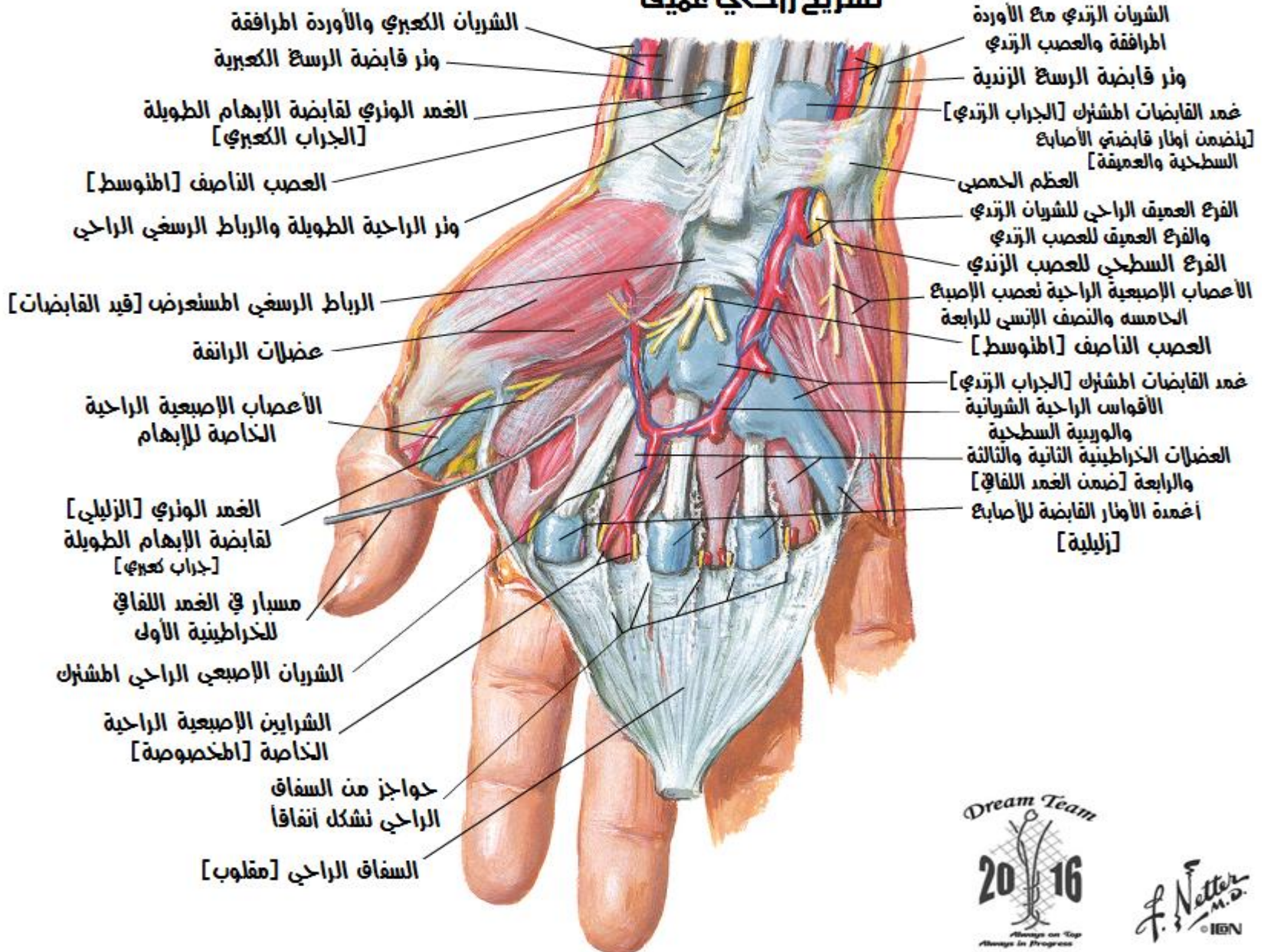
الرسغ واليد

نشرية سطحي لراحة اليد



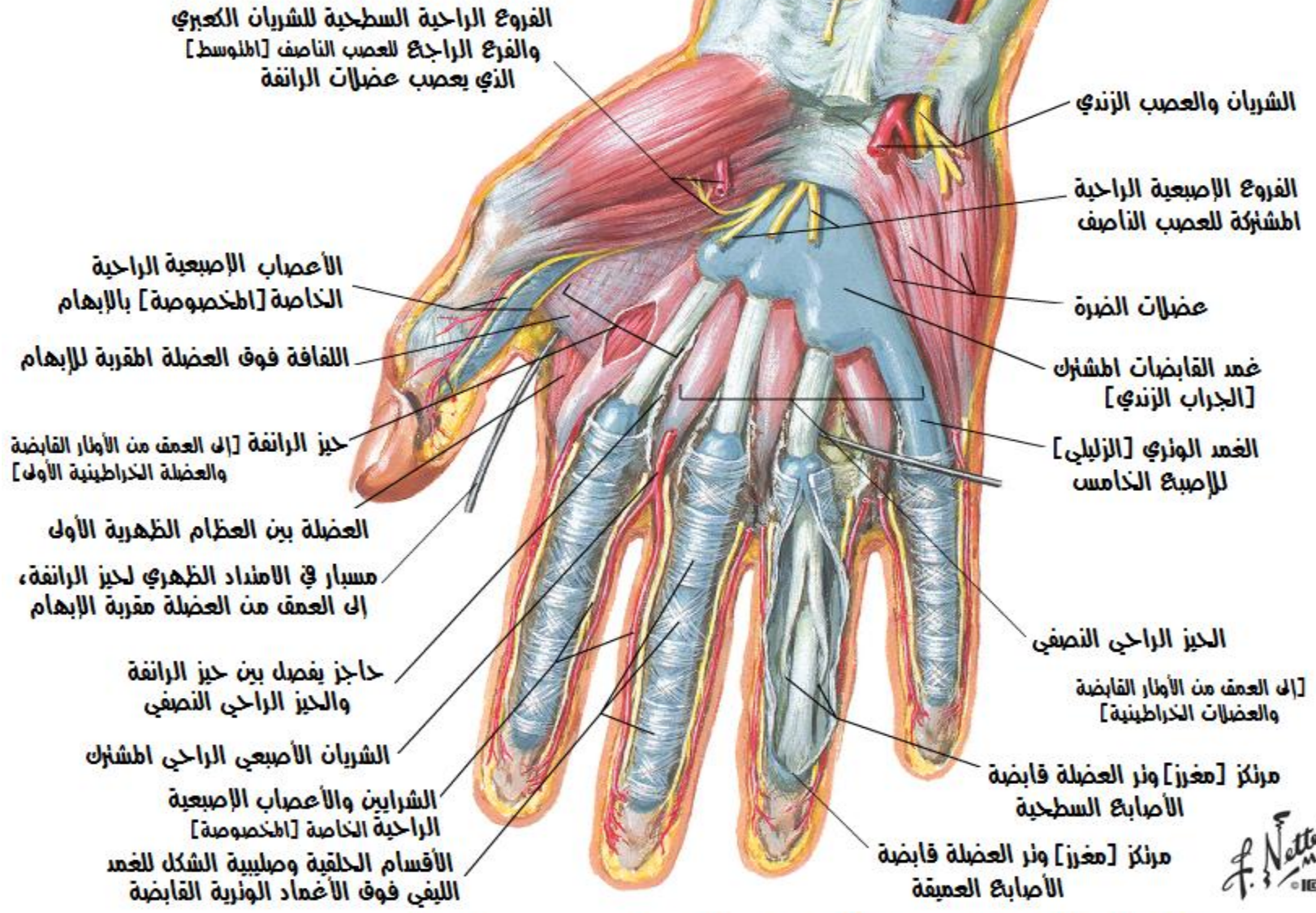
الرسغ واليد

نشرية راحي عميق

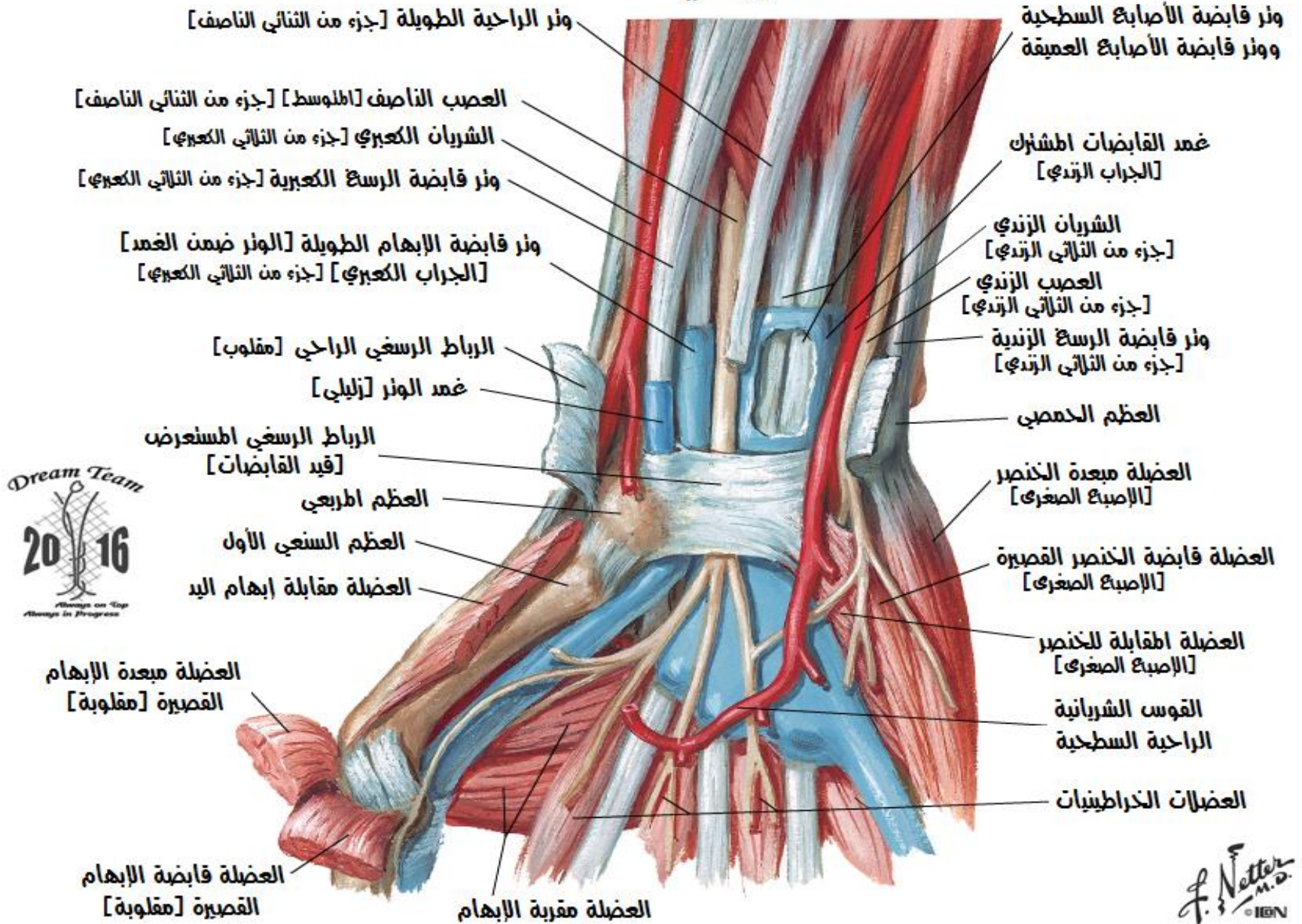




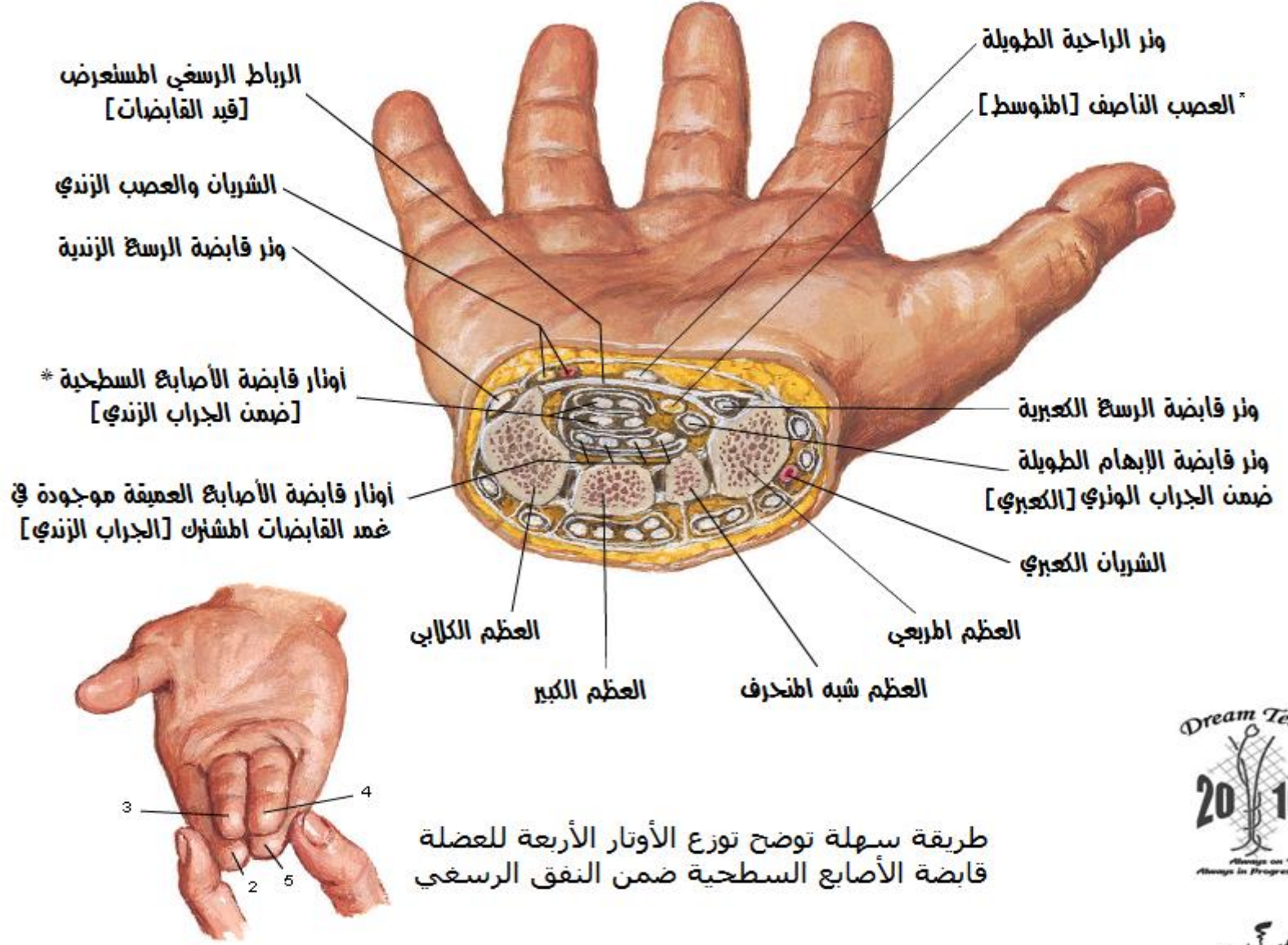
الرسغ واليد نشرية راحي عميق



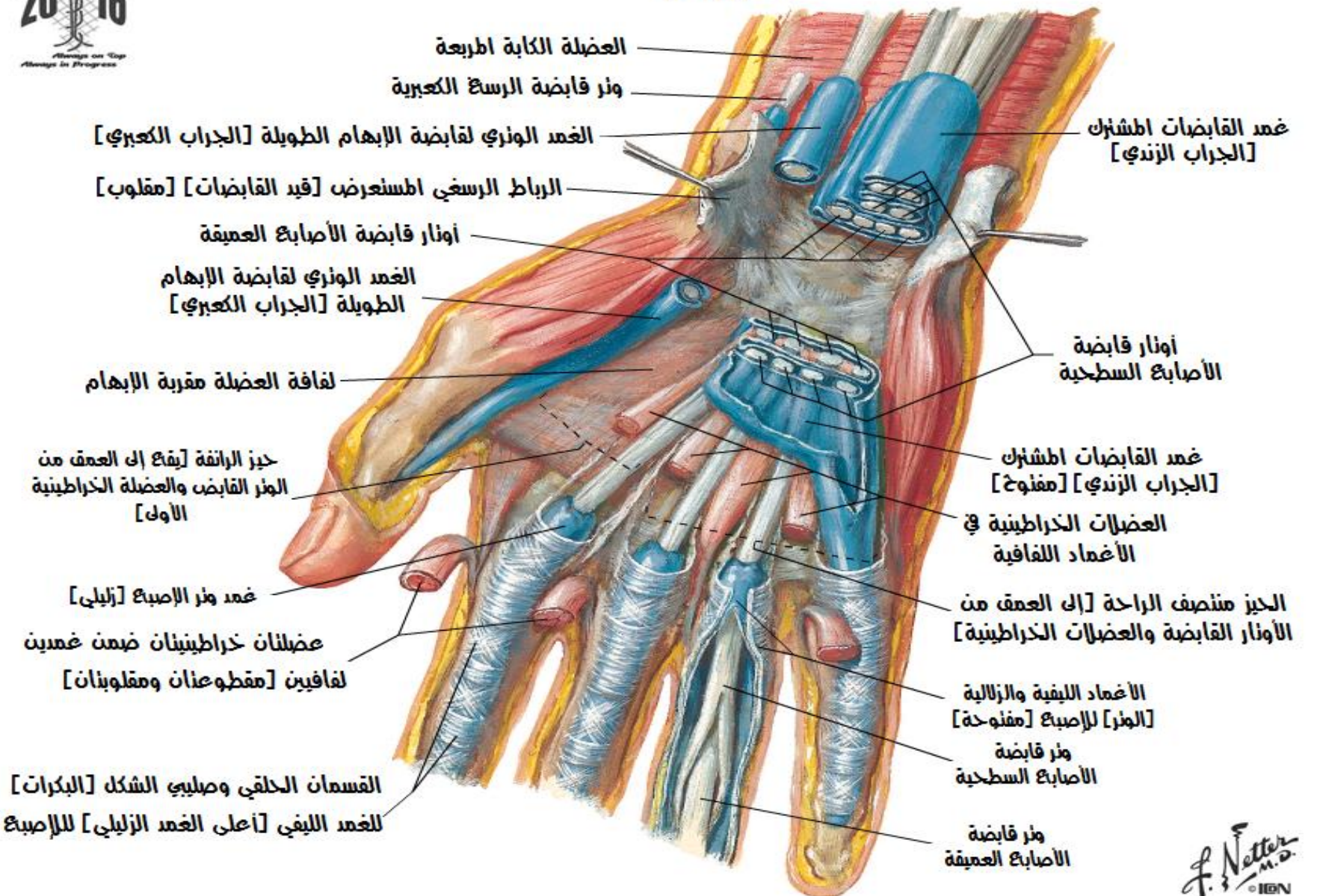
أوتار العضلات القابضة والشرابين والأعصاب في منطقة الرسغ منظر راحي



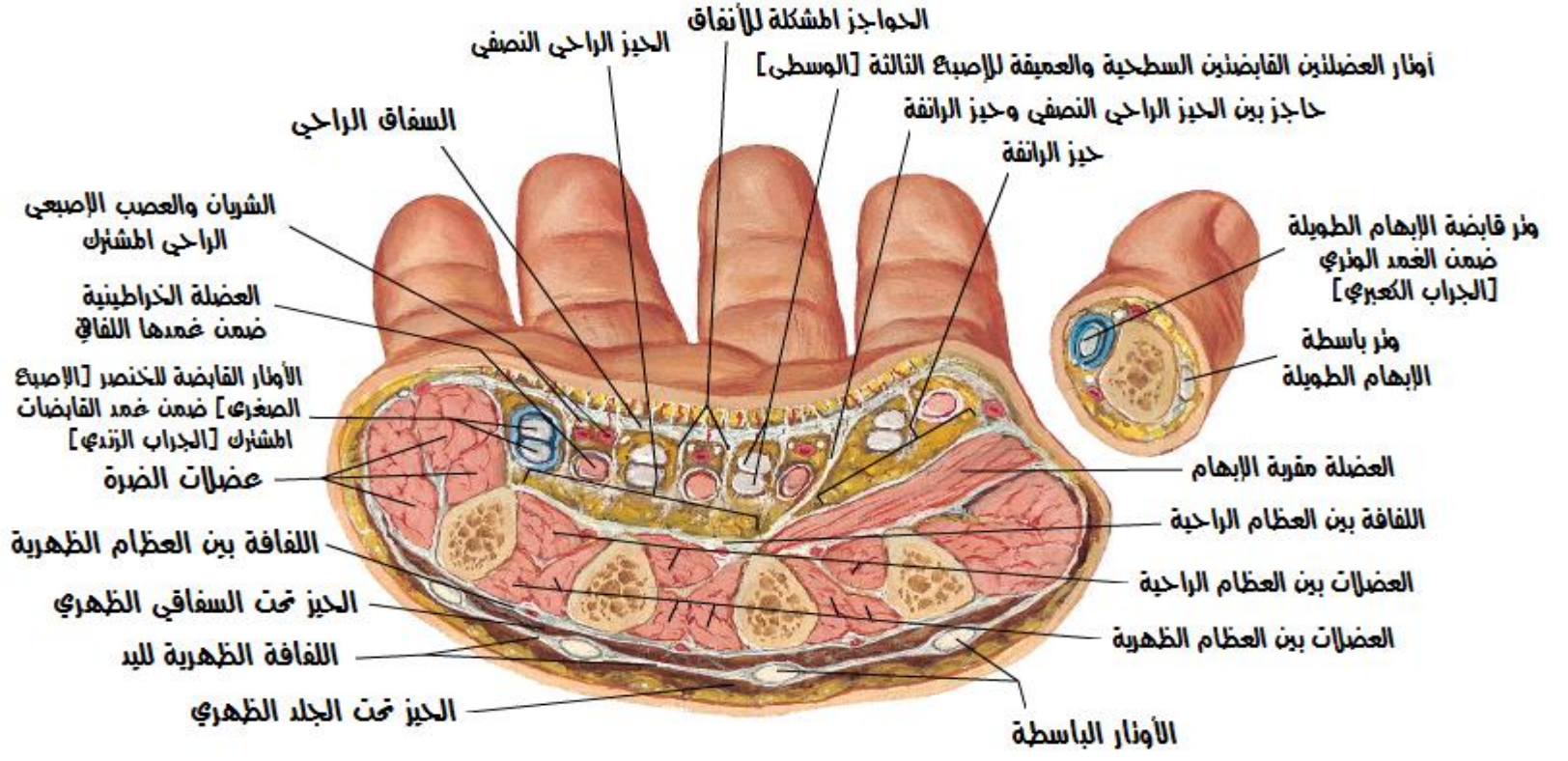
مقطع عرضي في الرسغ: النفق الرسغي



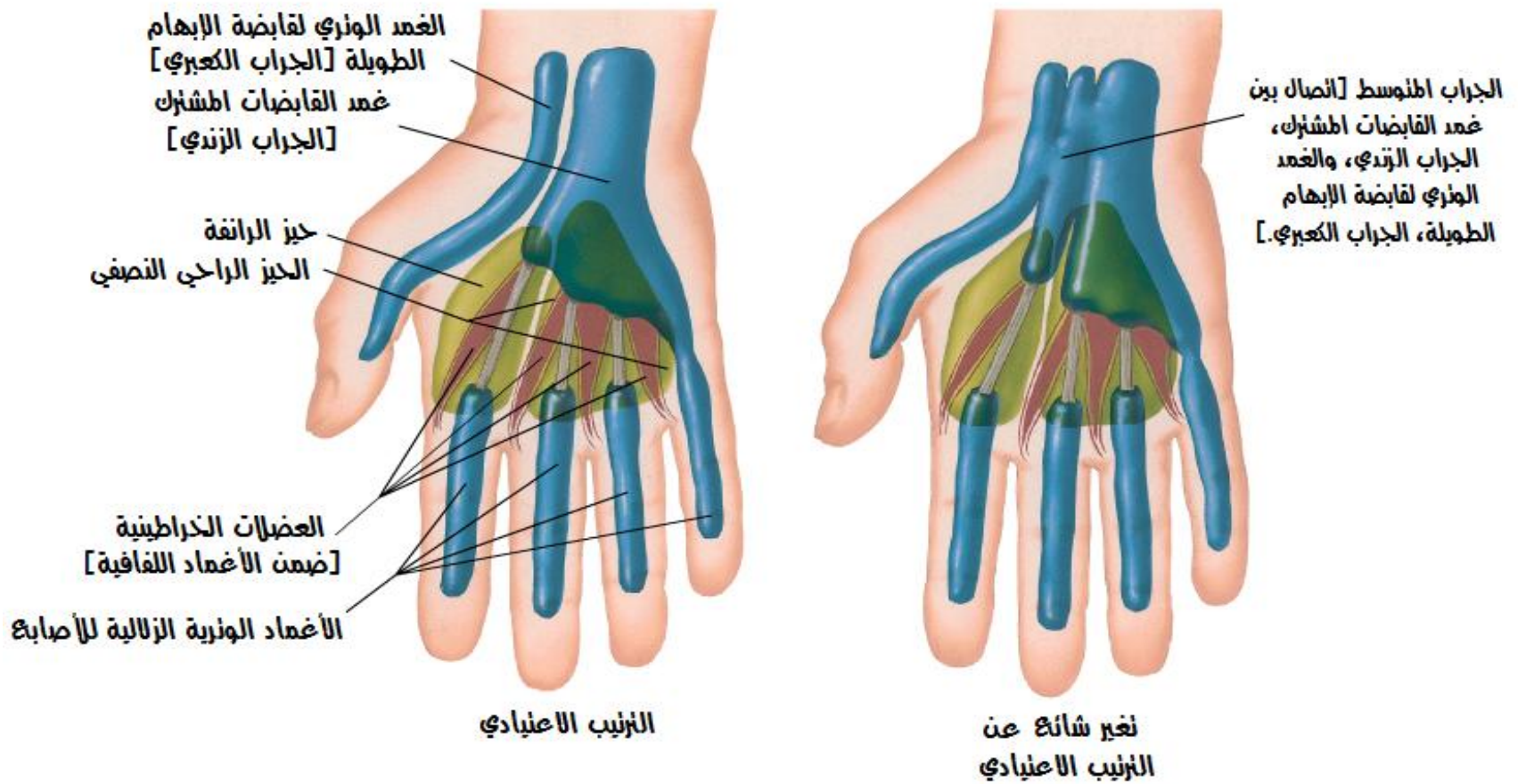
محتويات النفق الرسغي *

الأجربة والأحياز والأغمار الوترية لليد
منظر رأدي

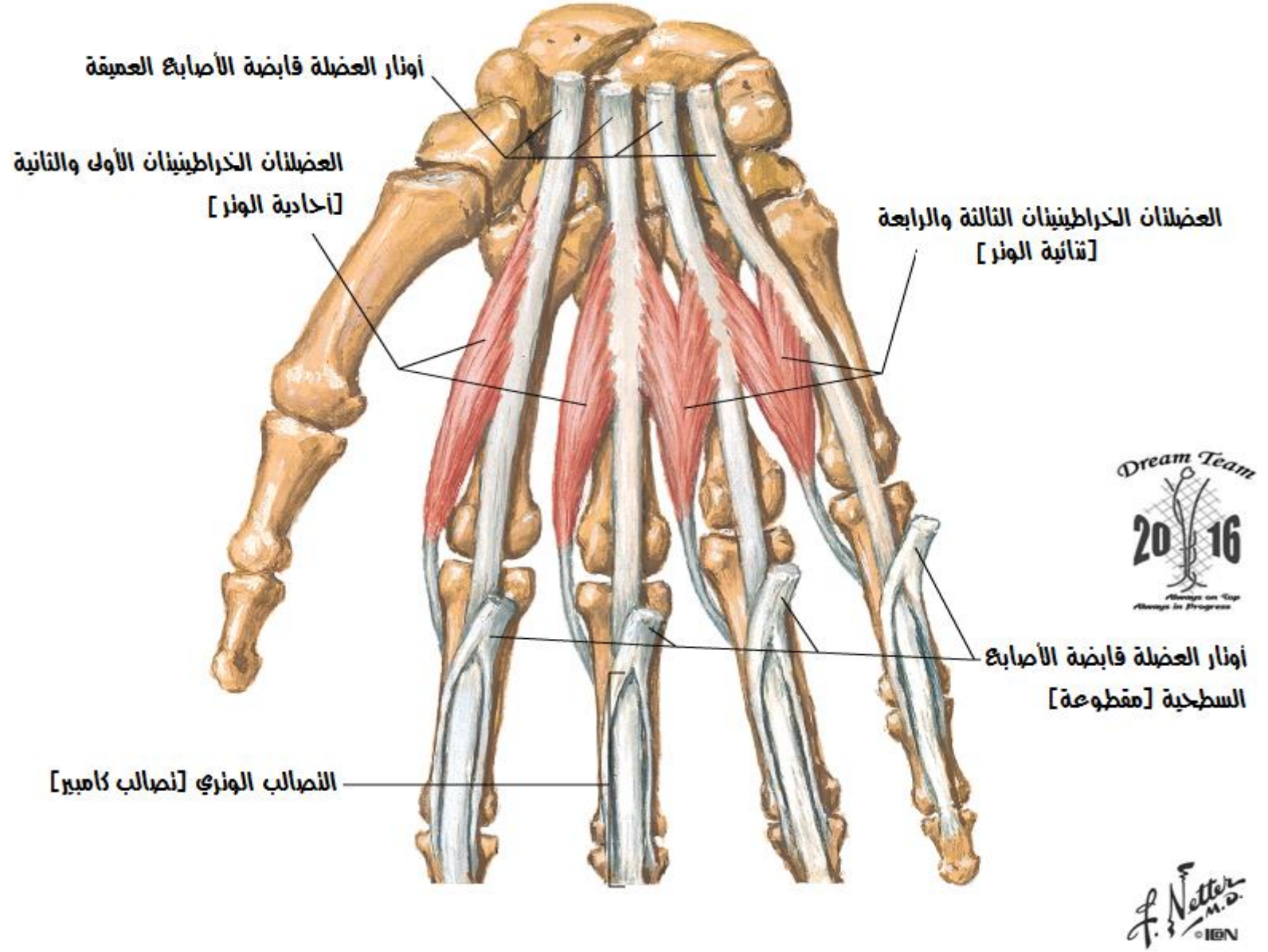
الأجربة والأحياز والأغماذ الوترية لليد مقطع عرضي



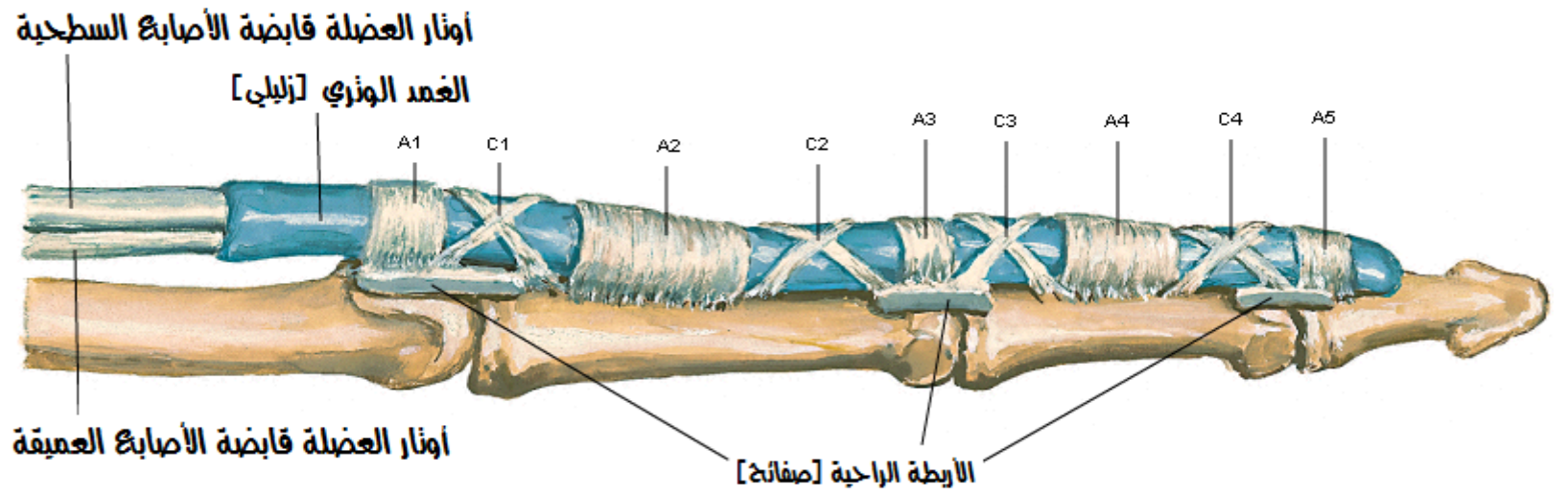
العضلات الخراطينية والأجربة والأحياز والأغماذ شكل نخطيطي [نرسمي]



العضلات الخراطينيات شكل لخطي

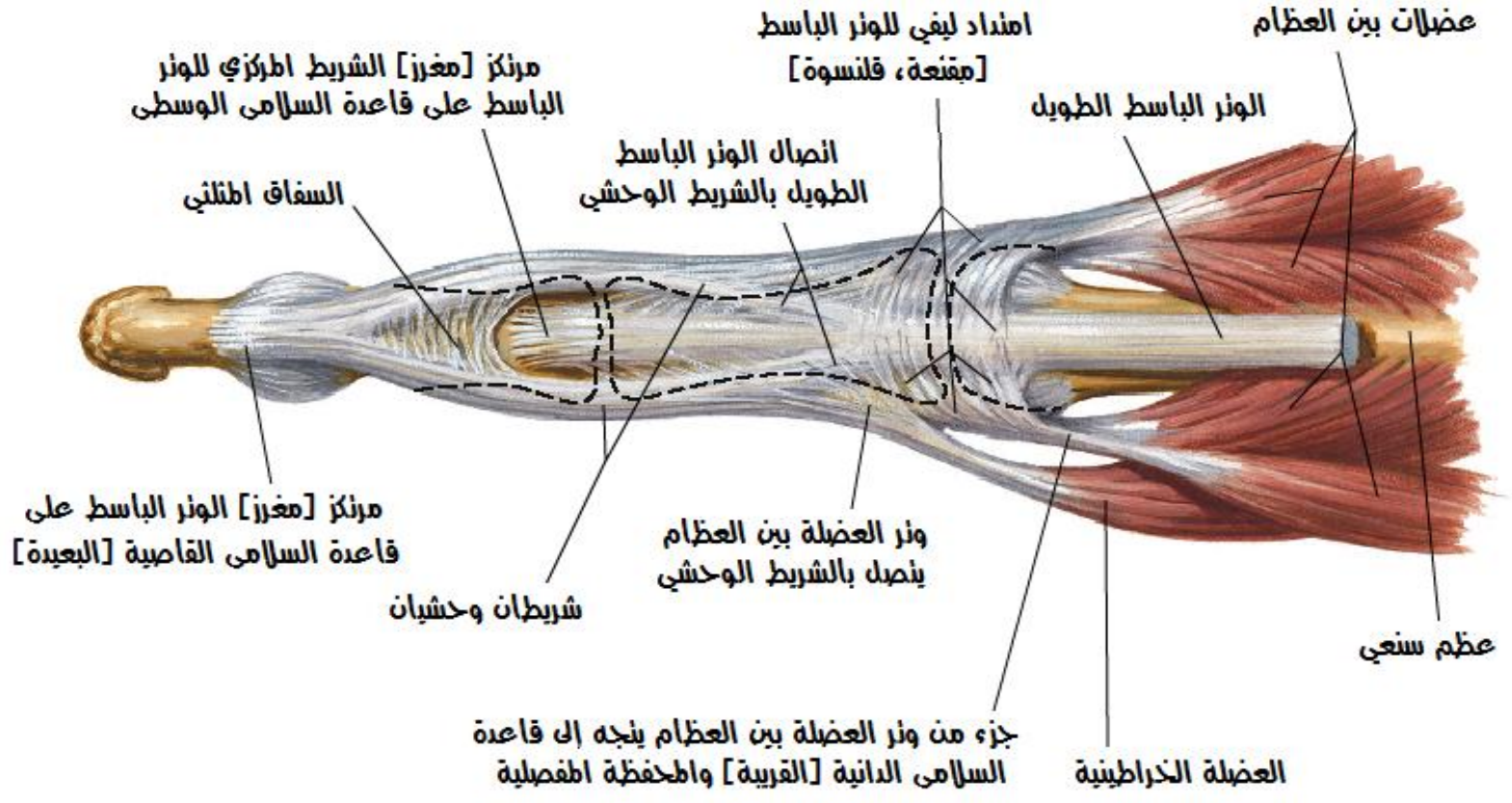


وتر القابضة الطويل والأغمد الوترية الأصعية

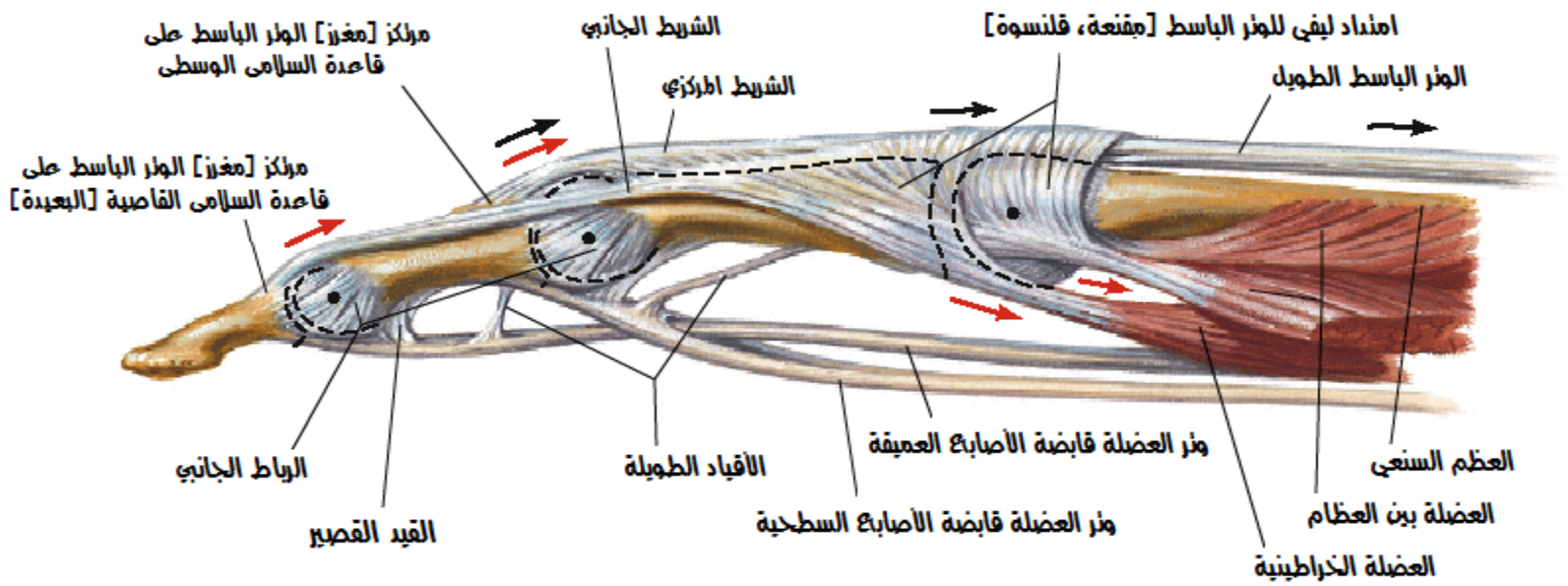


ملاحظة: العضلة قابضة الأصابع السطحية والعضلة قابضة الأصابع العميقة مغلقة ضمن أغمد زلاية، ترتبط هذه الأغمد مع السلاميات بواسطة الأغمد الأصعية الليفية، والأخيرة مكونة من تناوب أقسام قوية حلقة (A = Anular) وأقسام ضعيفة صليبية الشكل (C = Cruciform)

الأوتار القابضة والباسطة في الأصابع منظر خلفي [ظهري]



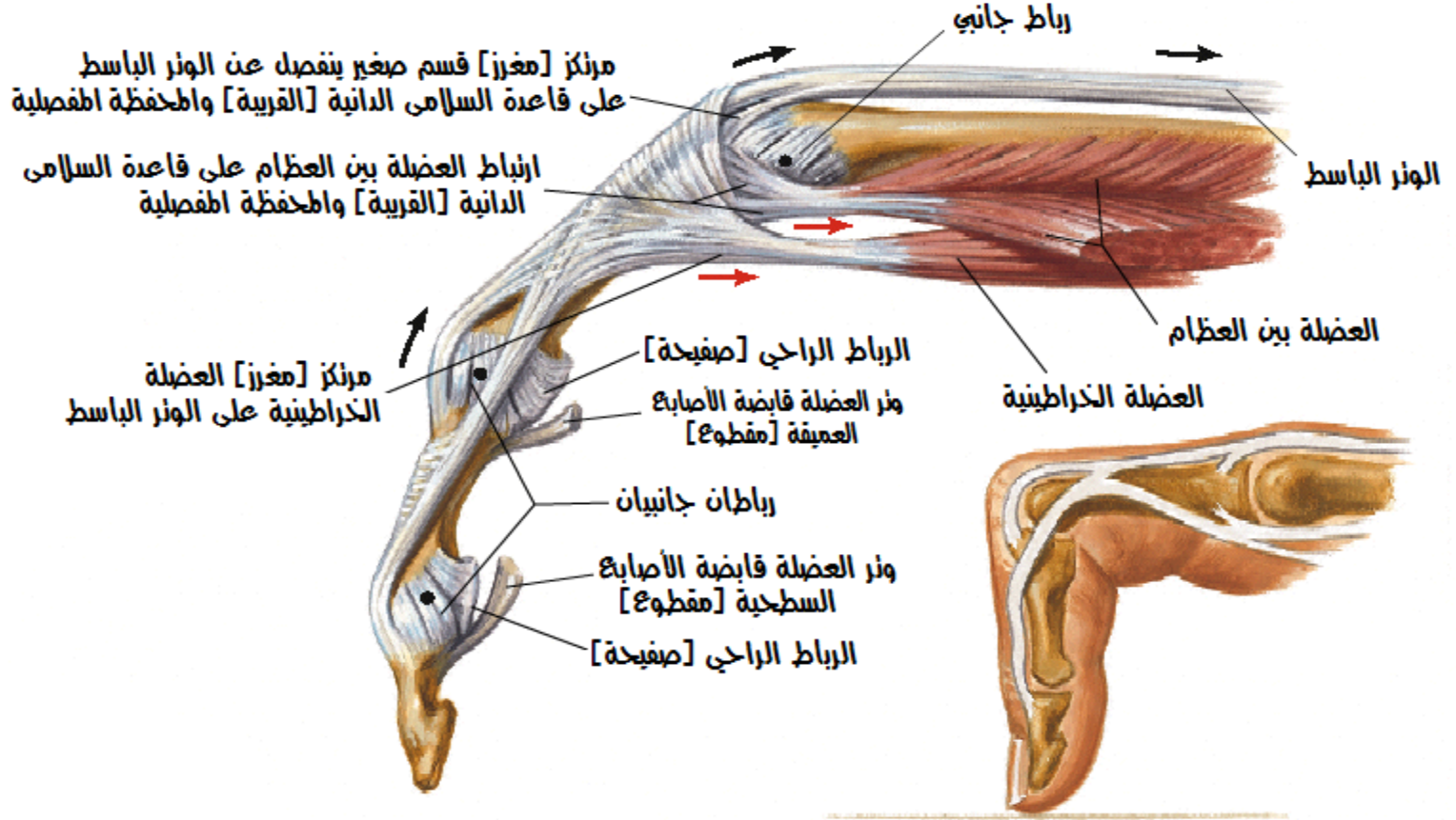
الأوتار القابضة والباسطة في الأصابع وضعية البسط - منظر جانبي



ملاحظة: الأسهم السوداء تشير إلى السحب من قبل الوتر الباسط الطويل؛ الأسهم الحمراء تشير إلى السحب من قبل العضلات الخراطينية وبين العظام؛ النقط تشير لمحمور دوران المفصل



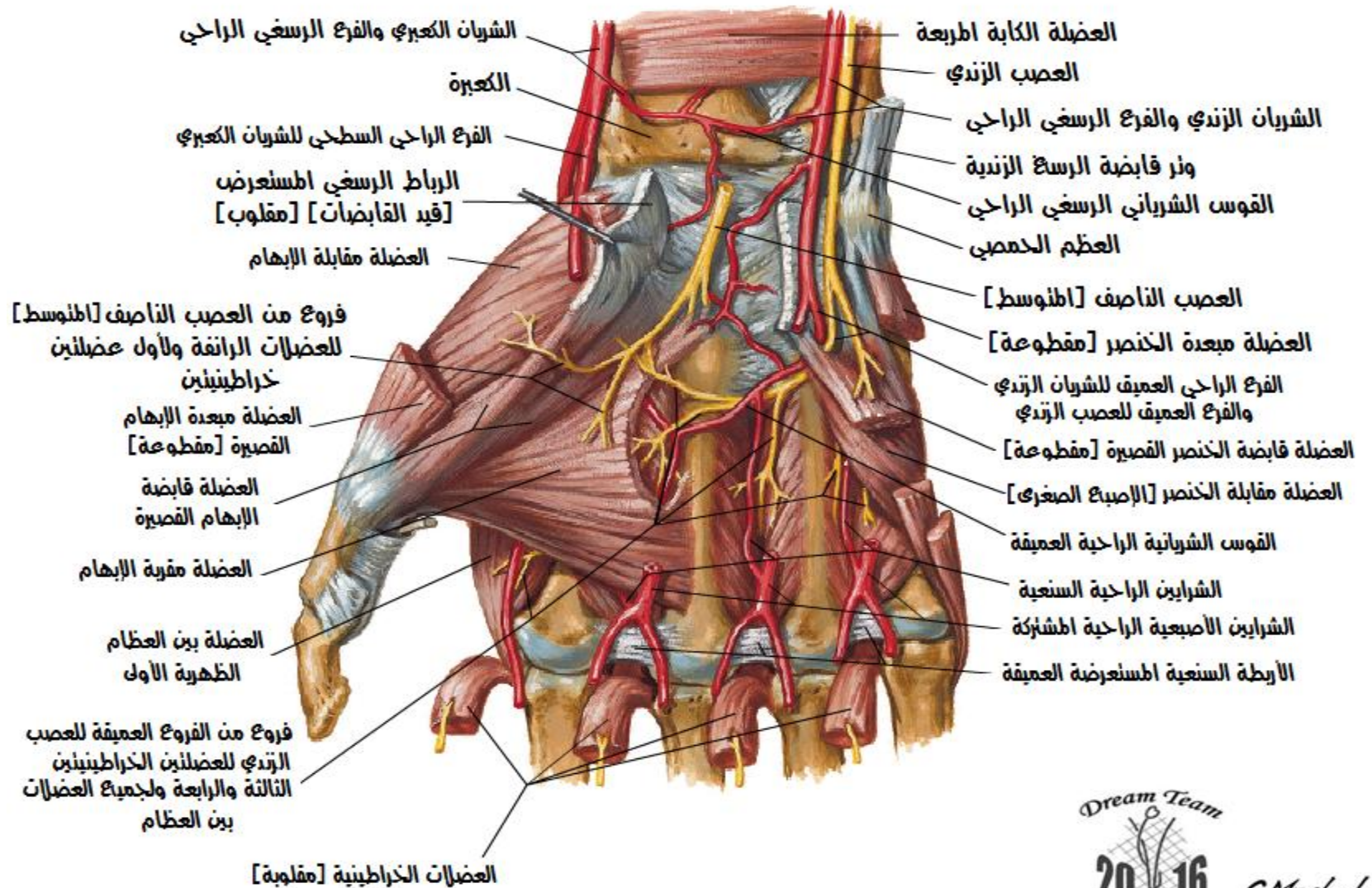
الأوتار القابضة والباسطة في الأصابع وضعية القبض [الثني] - منظر جانبي



ملاحظة: الأسهم السوداء تشير إلى السحب من قبل الوتر الباسط الطويل؛ الأسهم الحمراء تشير إلى السحب من قبل العضلات الخراطينية وبين العظام؛ النقط تشير لمحمور دوران المفصل

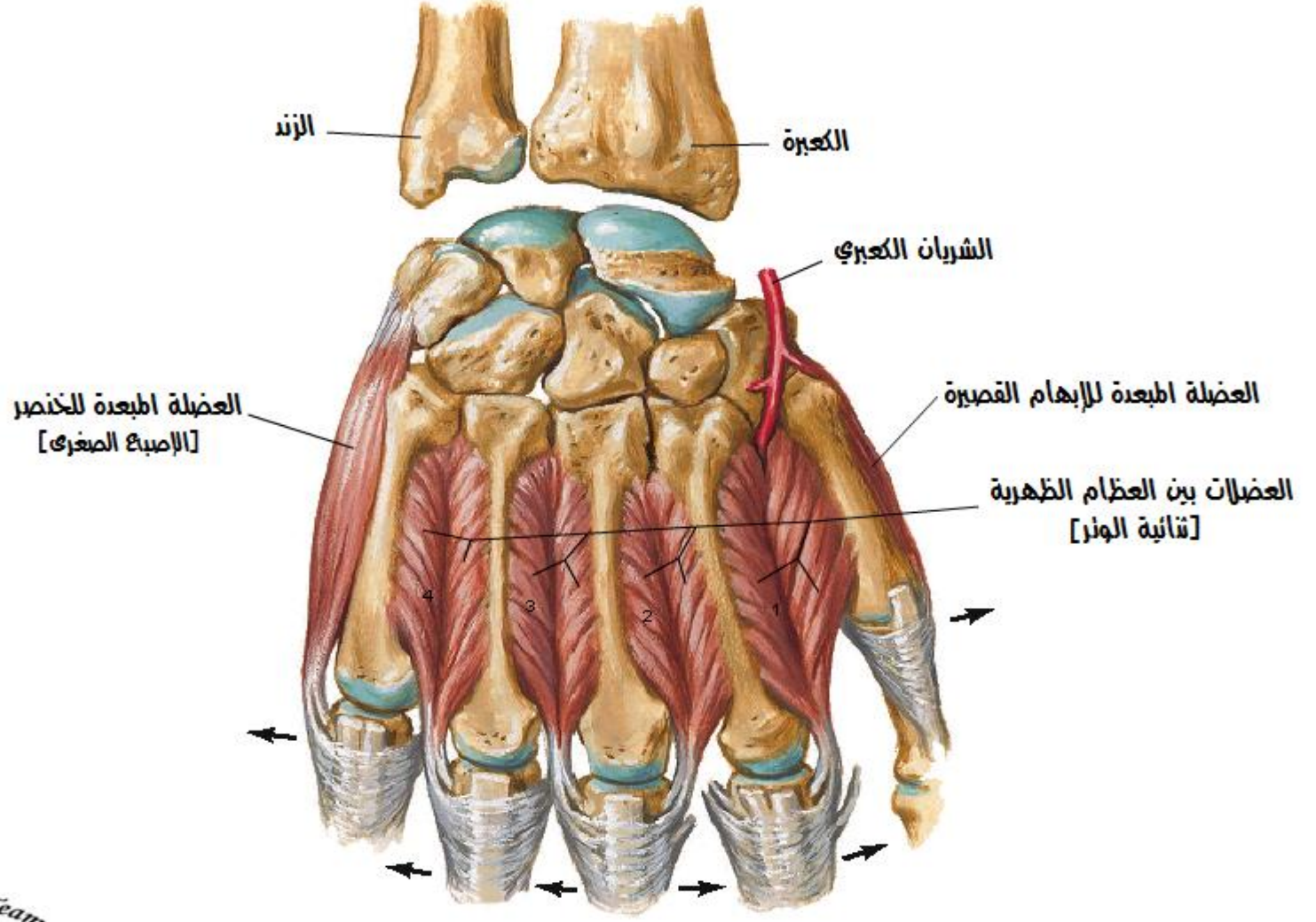
C. Machado
M.D.
© ION

العضلات الداخلية لليد منظر إمامي [راحي]



C. Machado
M.D.
© ION

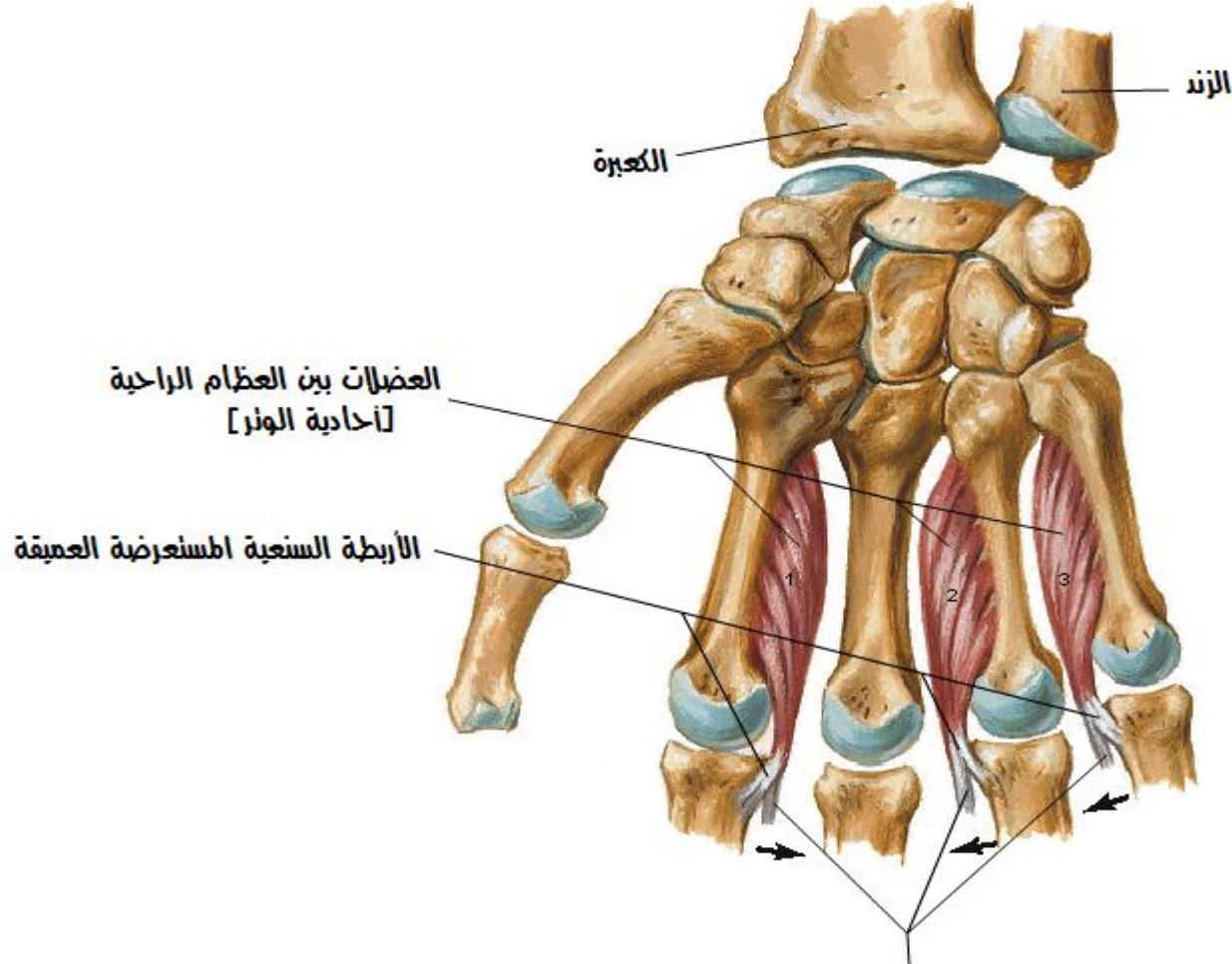
العضلات الداخلية لليد منظر خلفي [ظهري]



ملاحظة: الأسهم تدل على عمل العضلات

C. Machado
M.D.
© ION

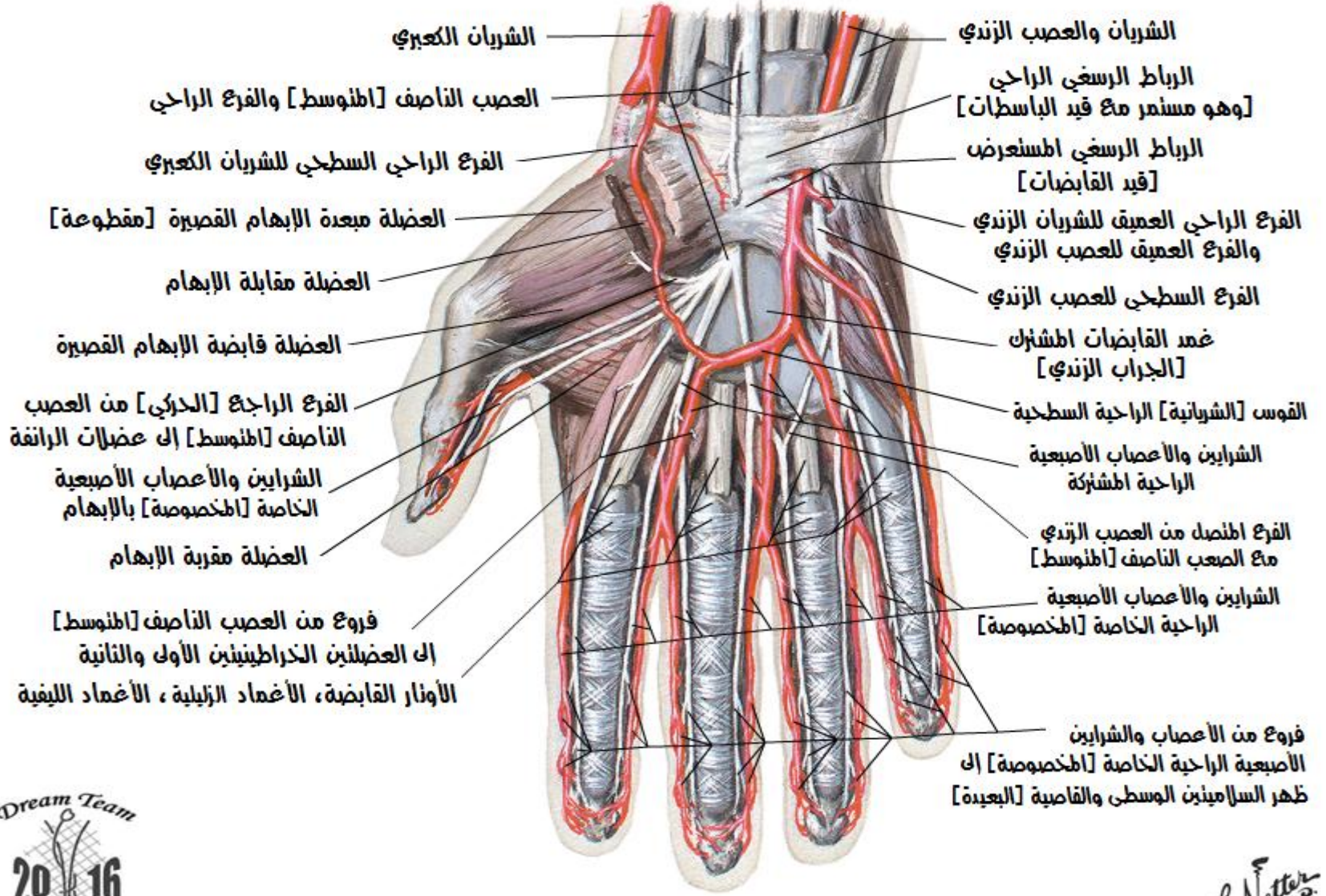
العضلات الداخلية لليد منظر أمامي [راحي] عميق



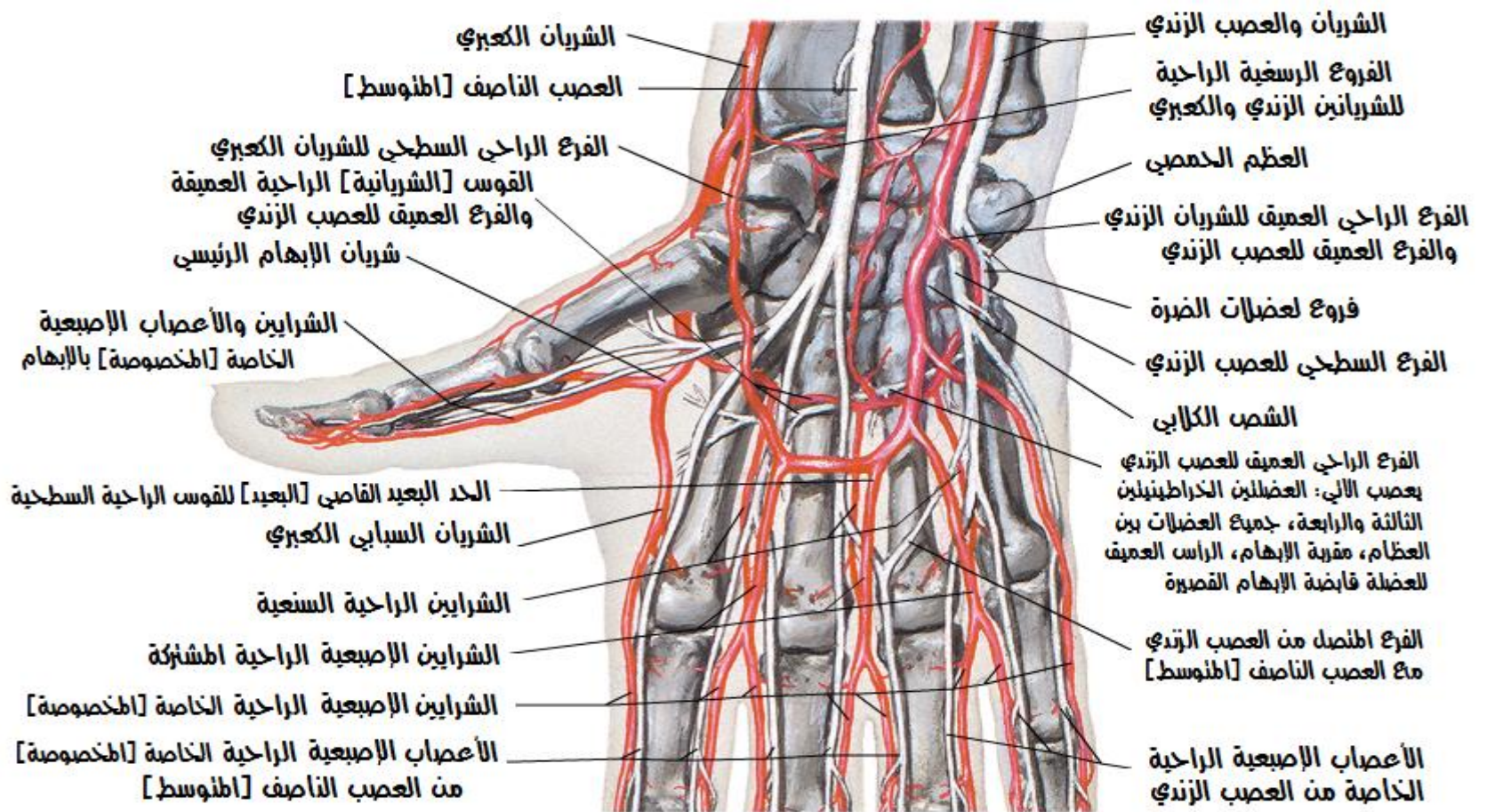
لسينات وثرية تنضم للأضدادات الليفية للأوتار
الباسطة [المفانعة، القلنسوات]
ملاحظة: الأسهم تدل على عمل العضلات

C. Machado
M.D.
© ION

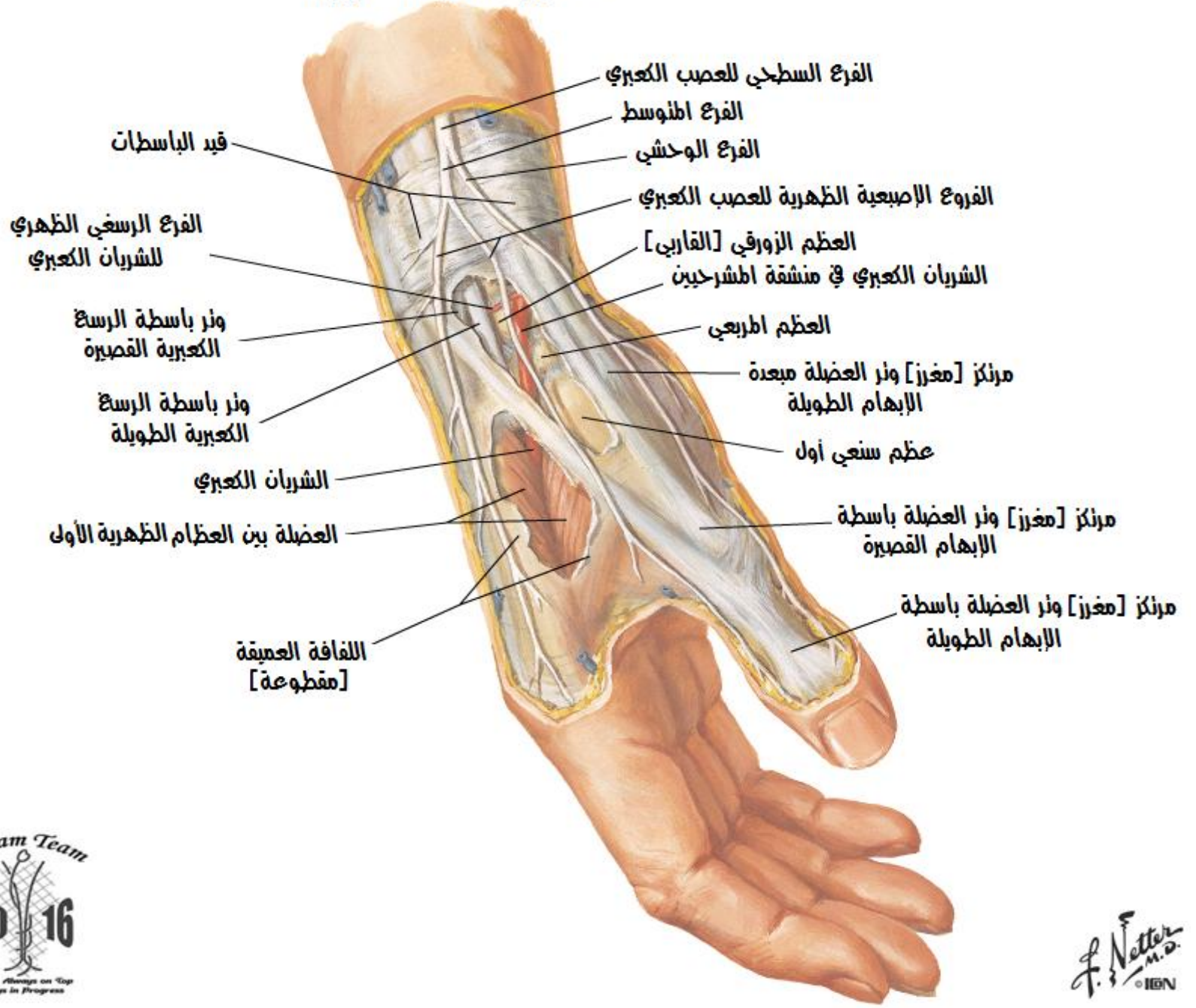
شرابين وأعصاب اليد منظر راحي



شرابين وأعصاب اليد منظر راحي عميق

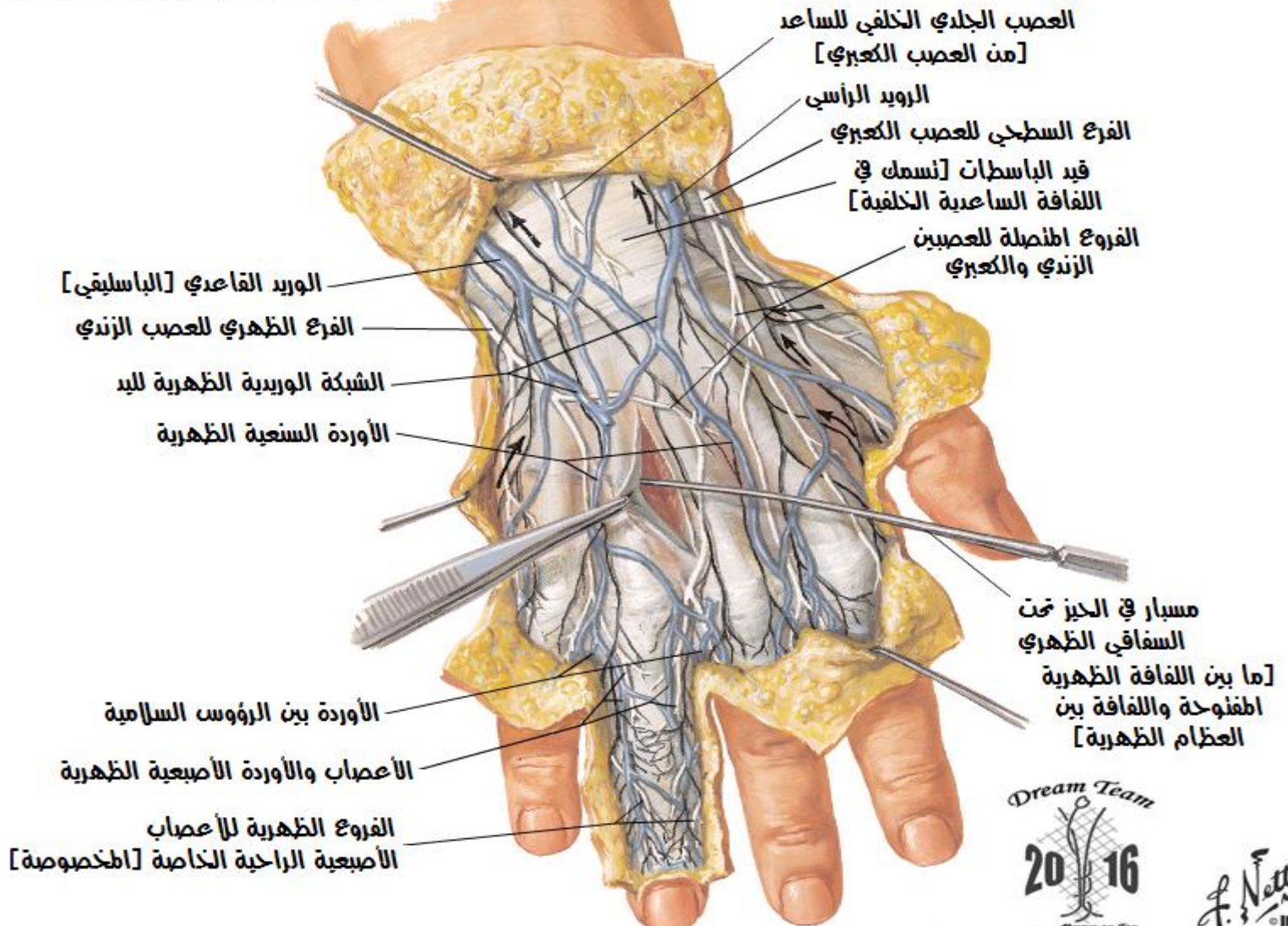


الرسغ واليد: نشریح كعبري سطحي منظر وحشي [كعبري]

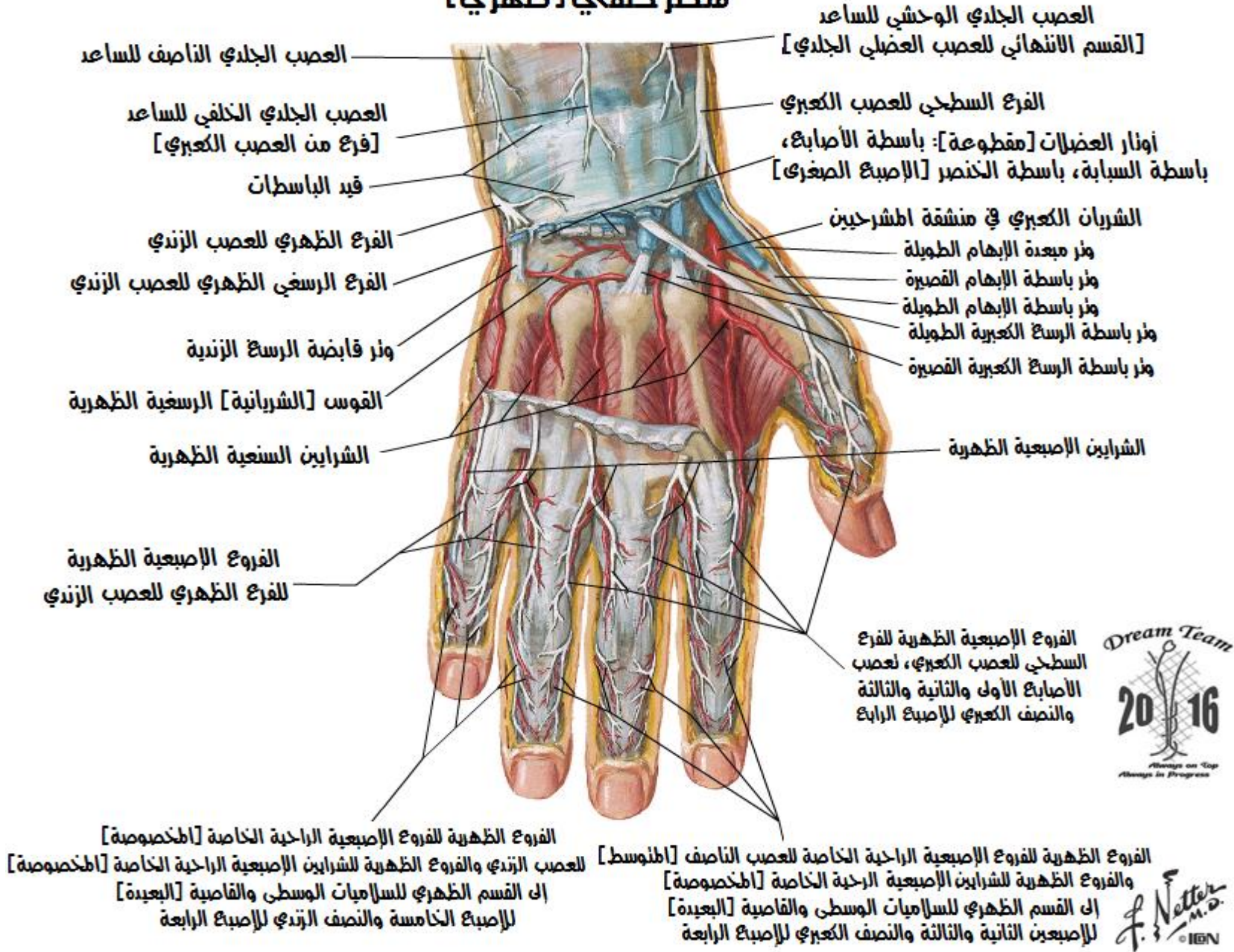


الرسغ واليد: النشریح الظهري السطحي منظر خلفي [ظهري]

ملاحظة: الطرق اللمفاوية رسمت باللون الأسود، وتشير الأسهم إلى اتجاه النرح



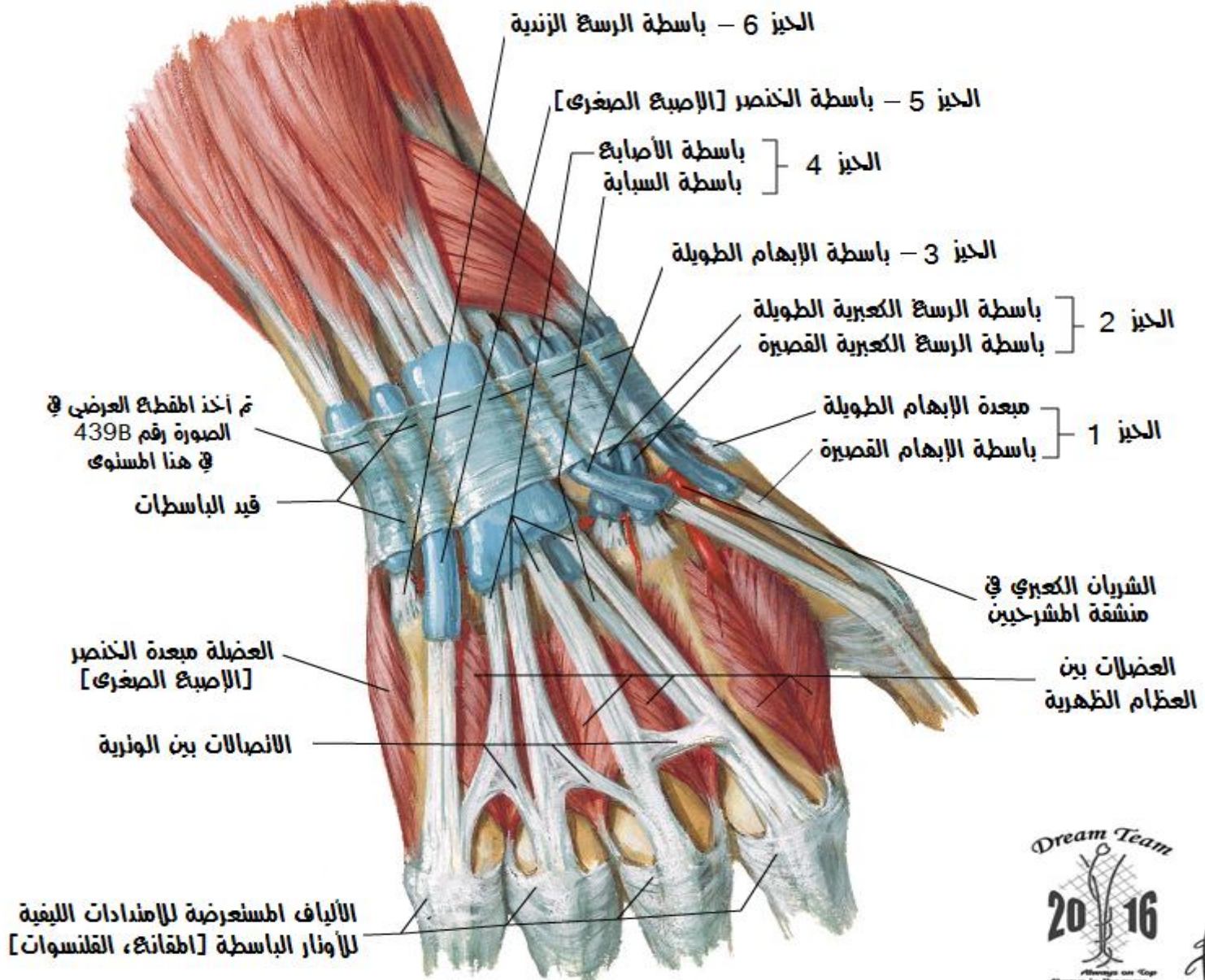
الرسغ واليد: التشريح الظهري العميق منظر خلفي [ظهري]



Dream Team
2016
Always on Top
Always in Progress

F. Netter
M.D.
© IGB

الأوتار الباسطة عند رسغ اليد منظر خلفي [ظهري]

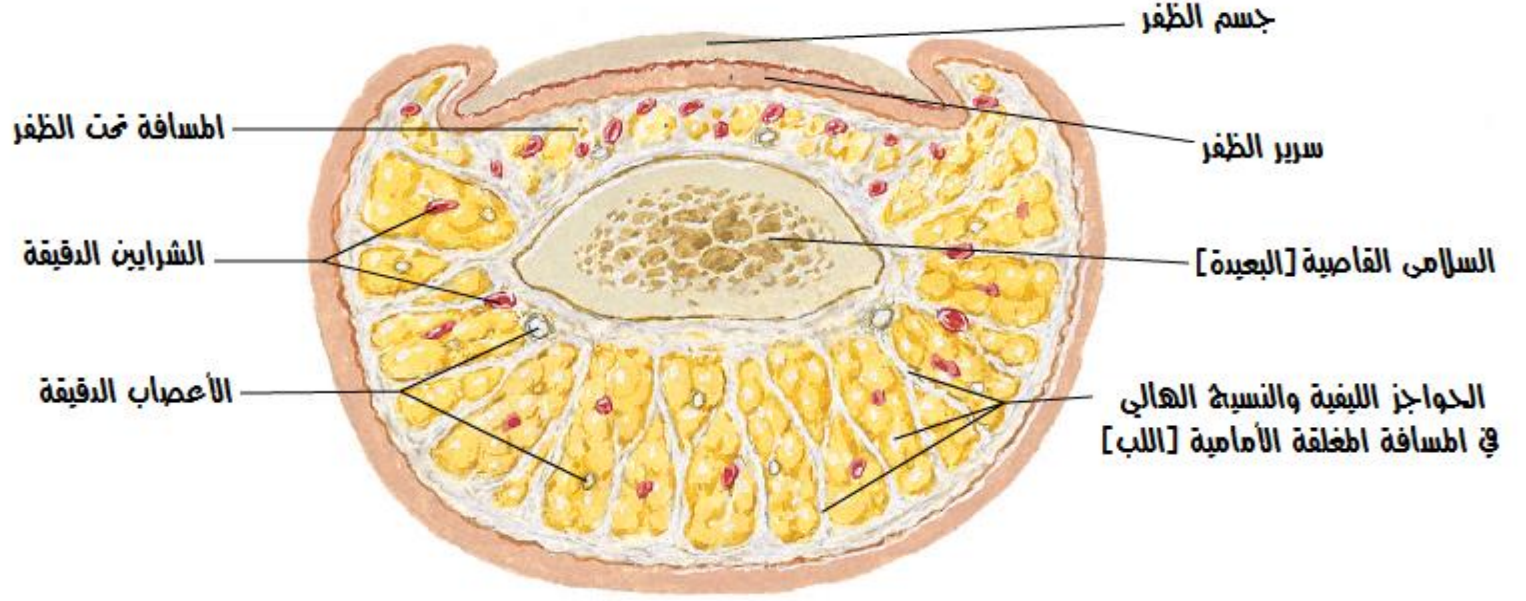


Dream Team
2016
Always on Top
Always in Progress

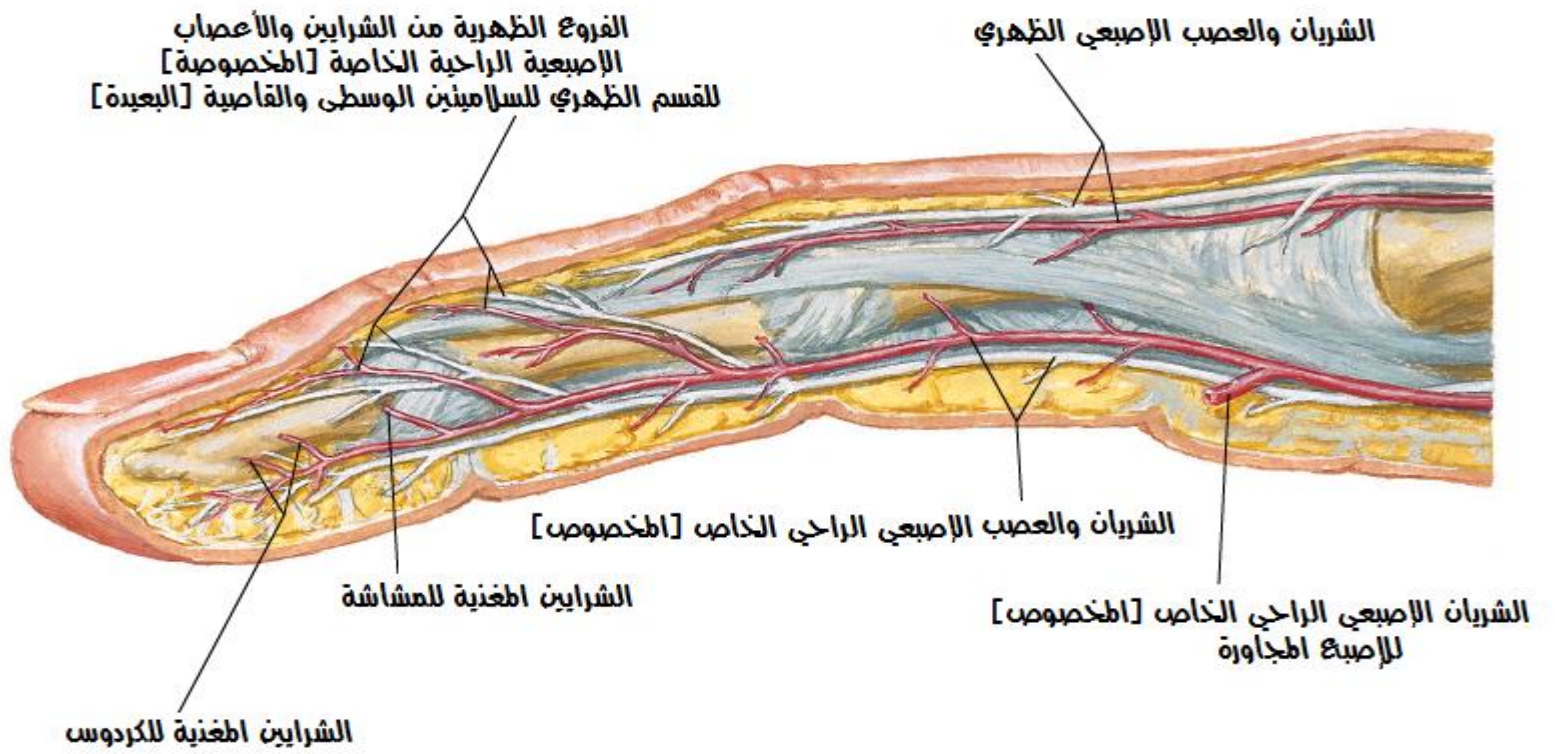
F. Netter
M.D.
© IGB

[illegible]

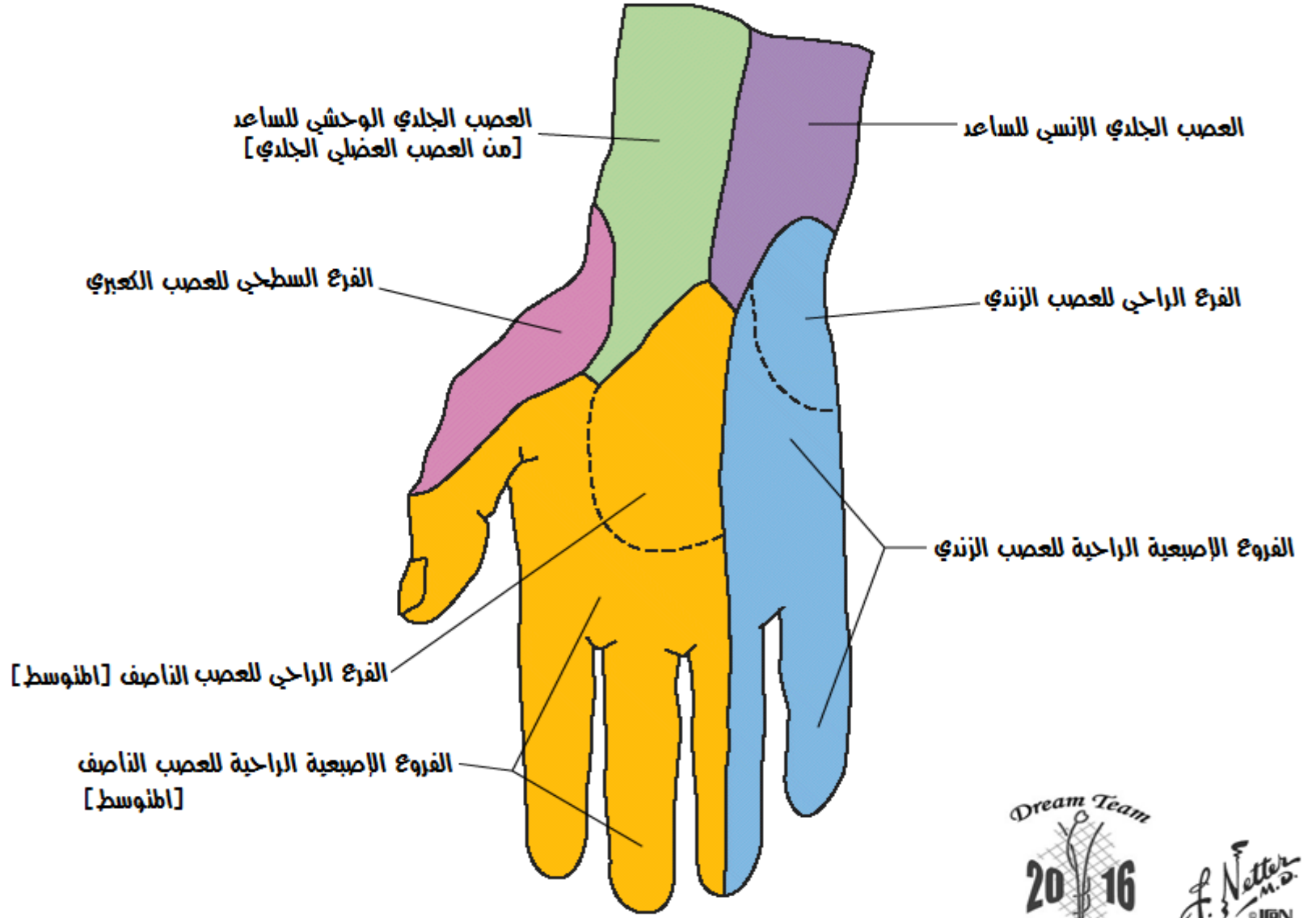
الإصبع مقطع عرضي عبر السلامى القاصية [البعيدة]



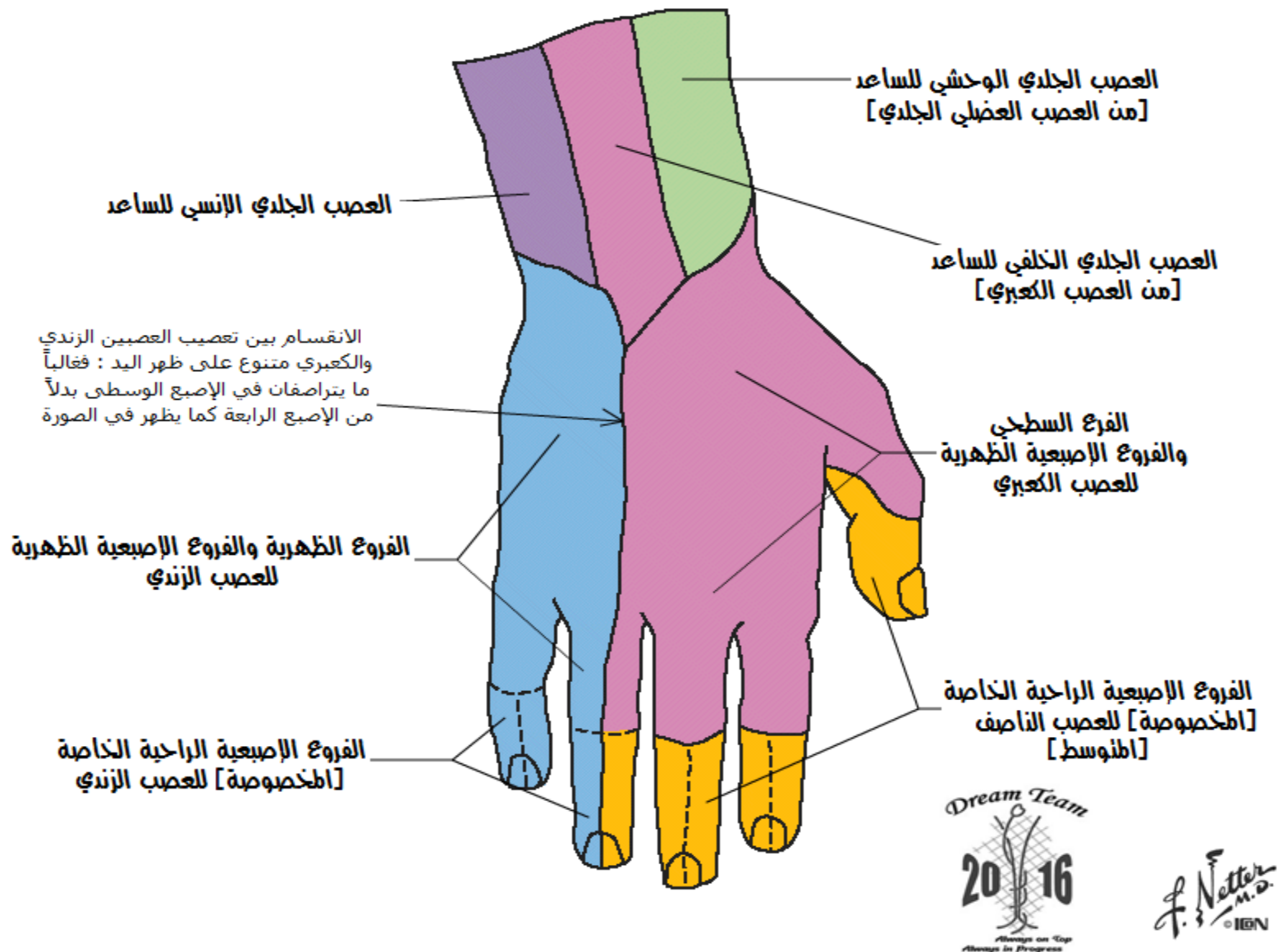
الإصبع الشرايين والأعصاب



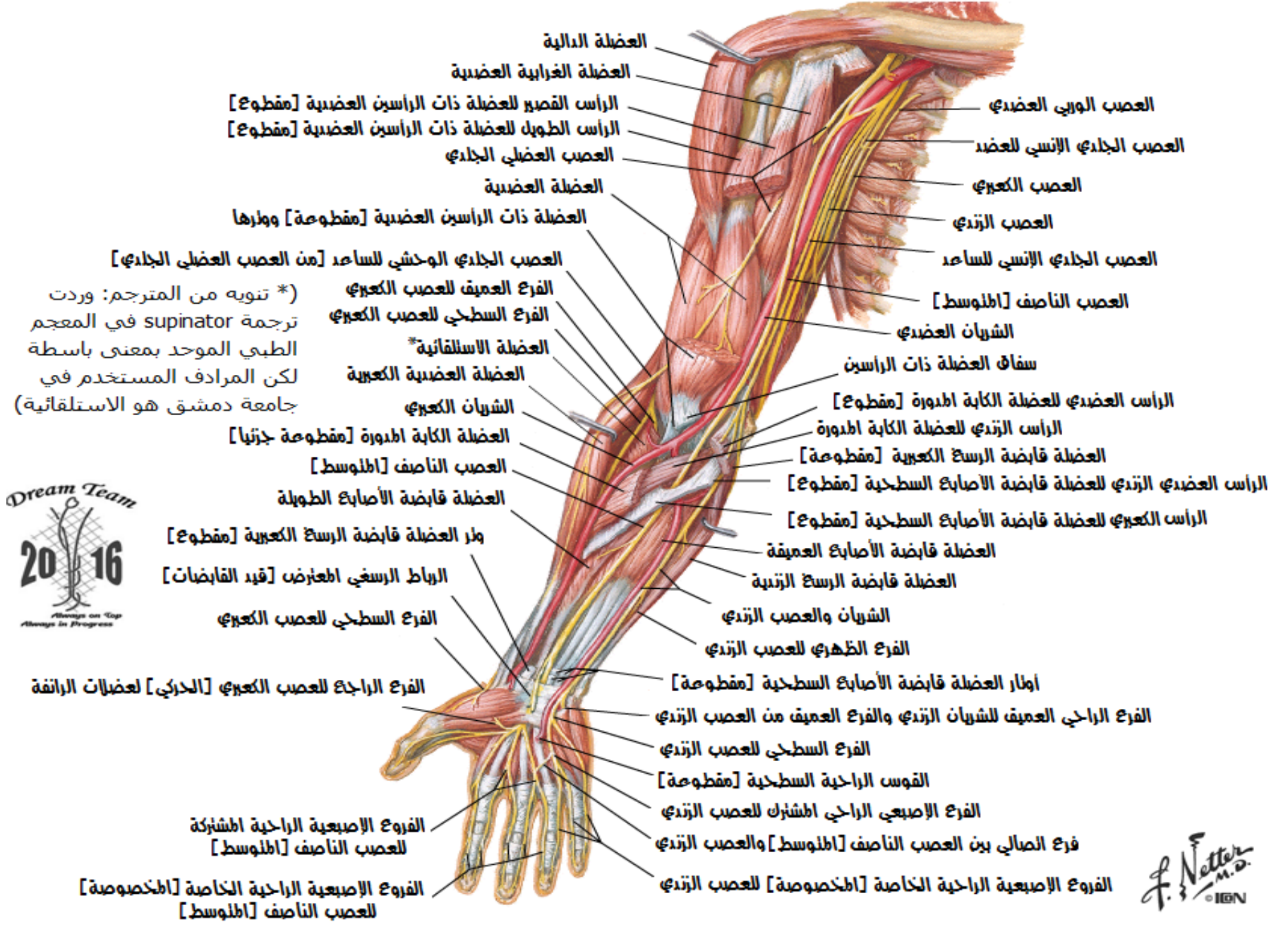
التعصيب الجلدي للرسغ واليد منظر أمامي [رادي]



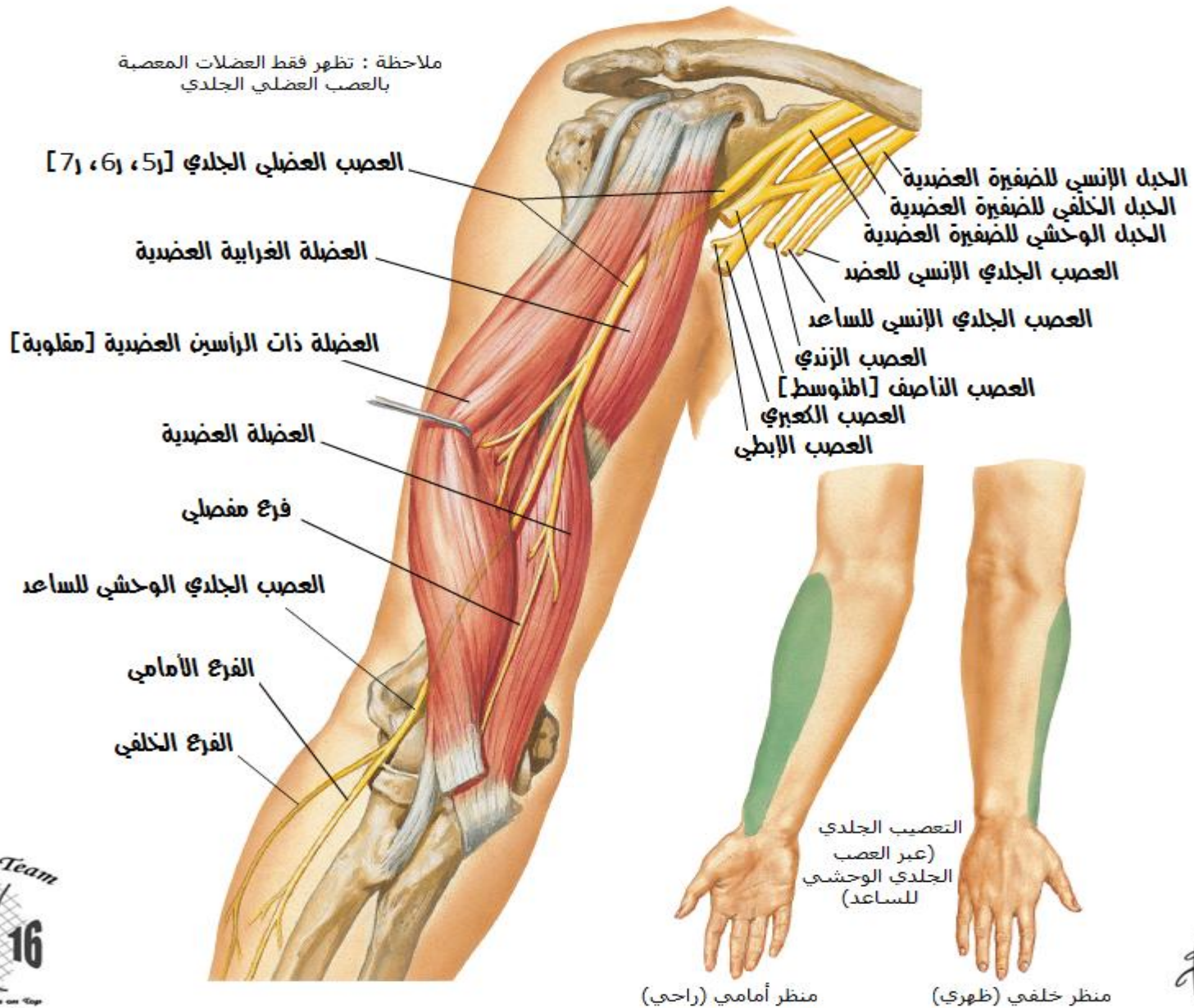
التعصيب الجلدي للرسغ واليد منظر خلفي [ظهري]



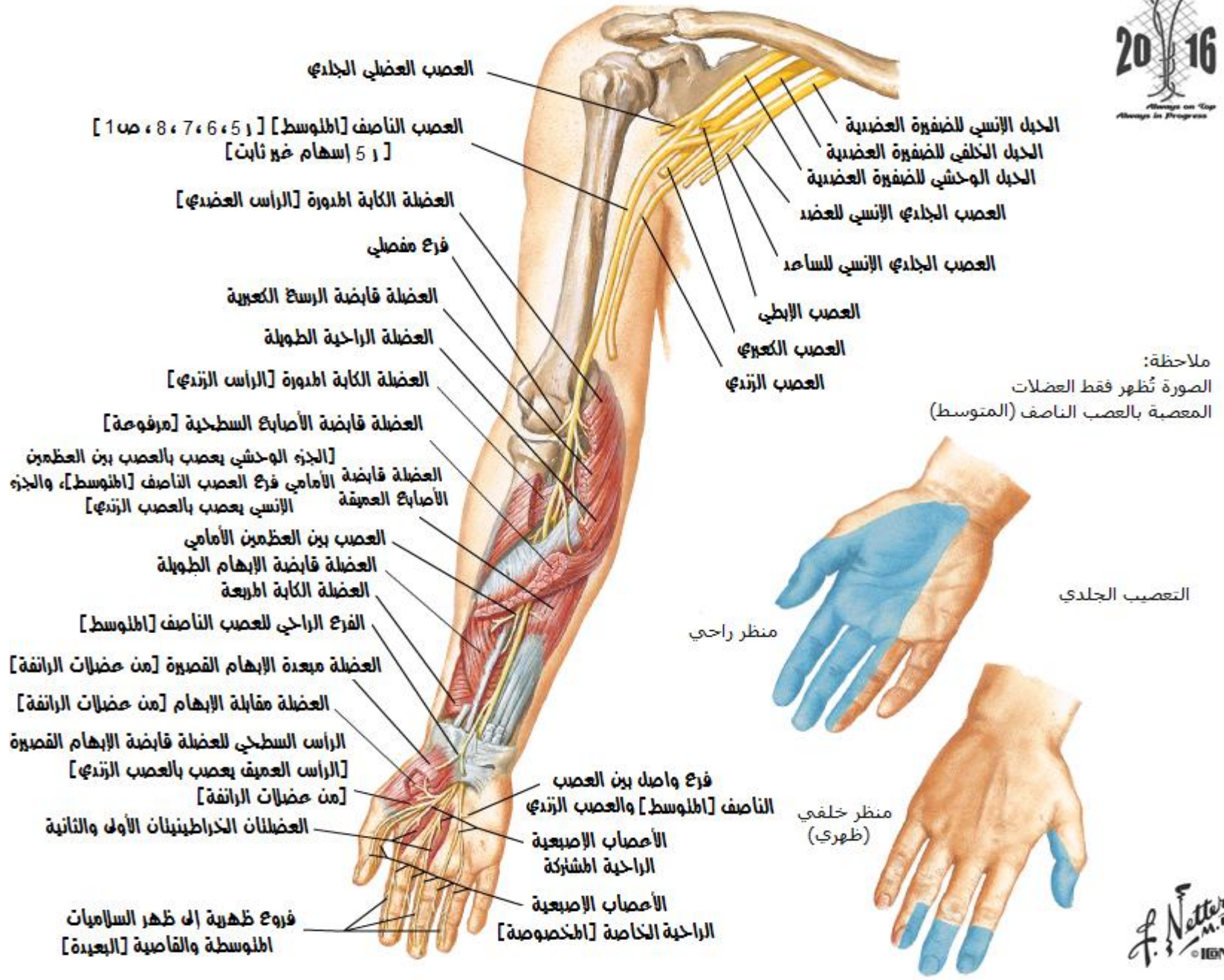
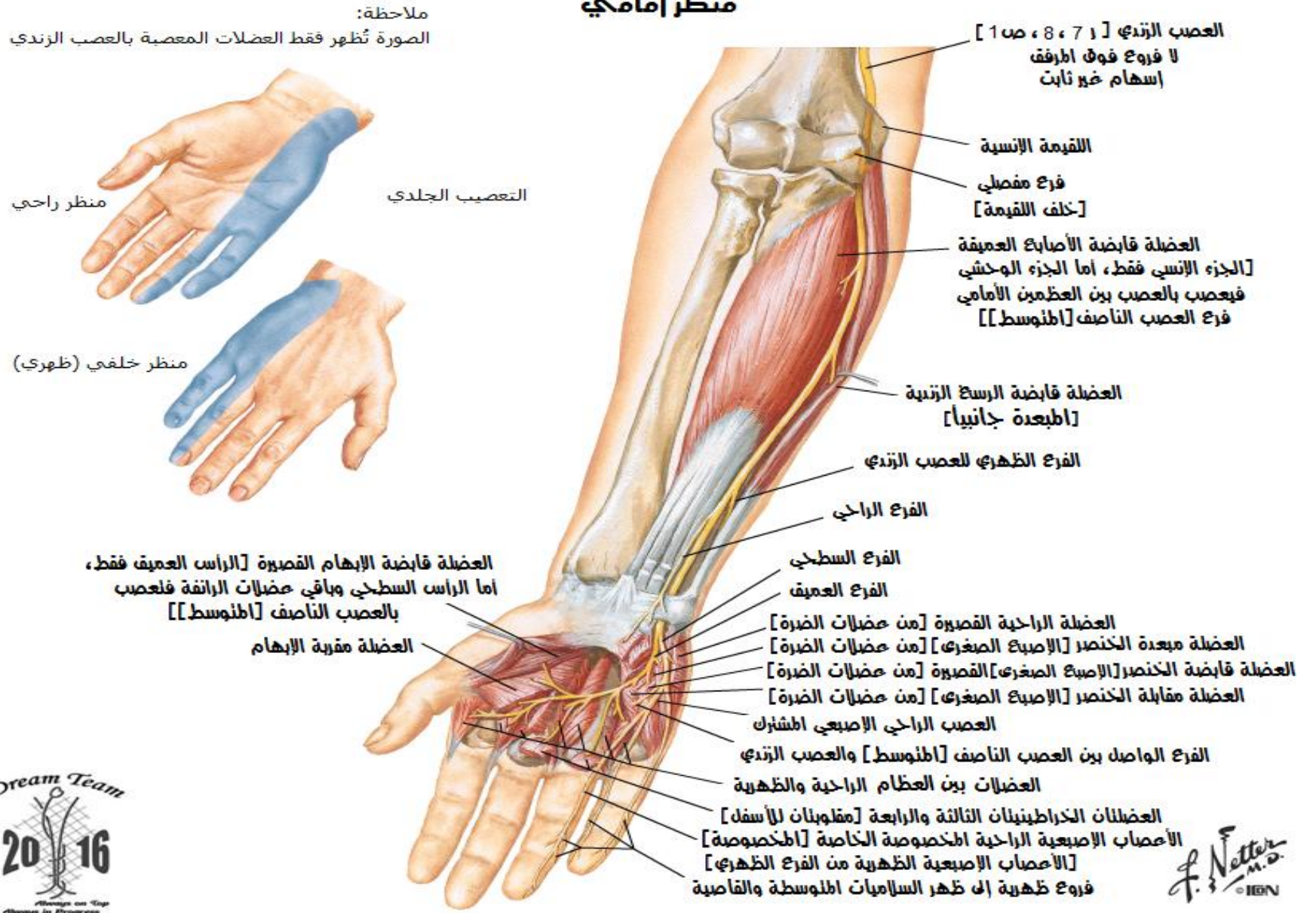
شريين وإعصاب الطرف العلوي : منظر أمامي



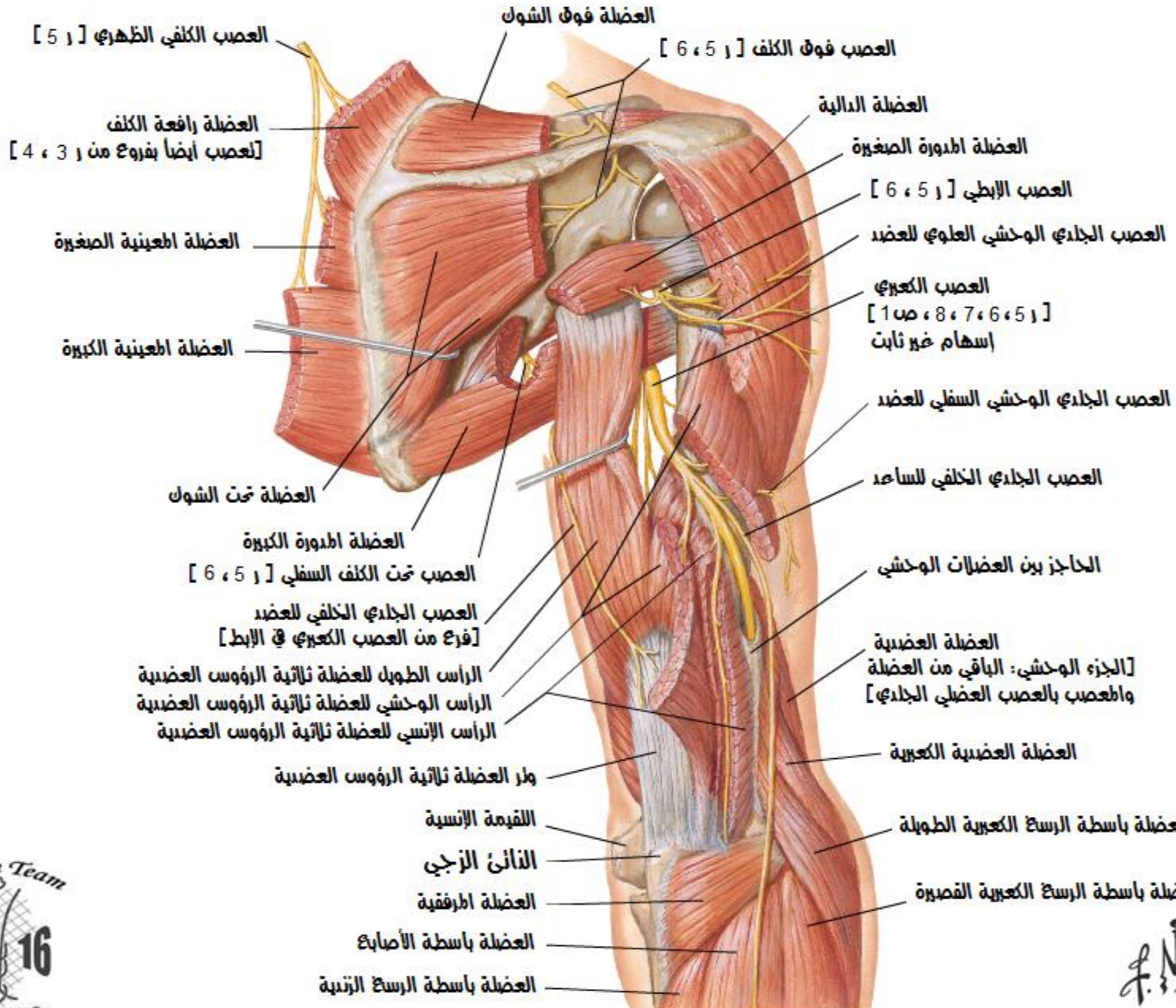
العصب العضلي الجذلي : منظر أمامي



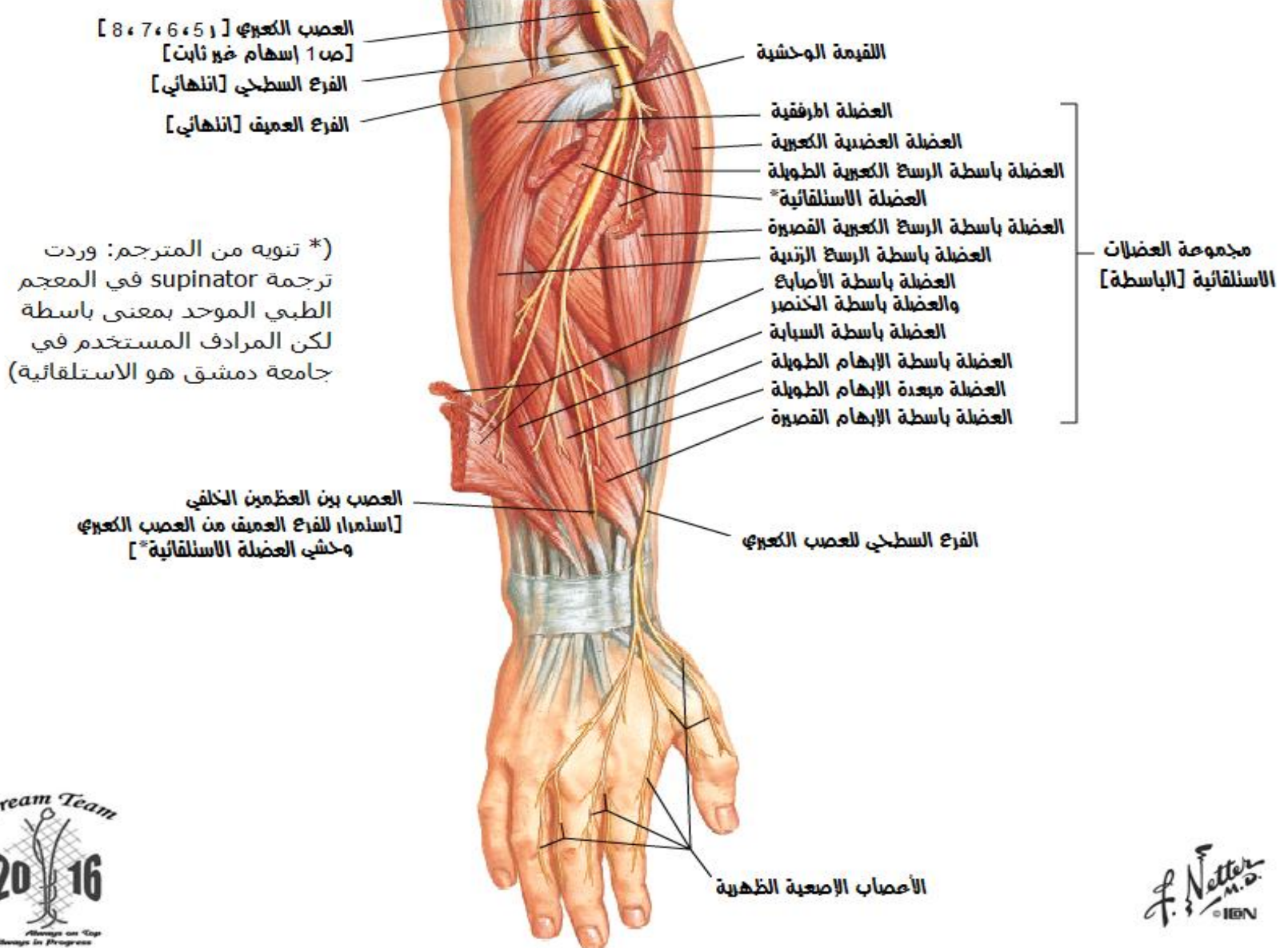
العصب الناصف [المتوسط]: منظر أمامي

العصب الزندي
منظر أمامي

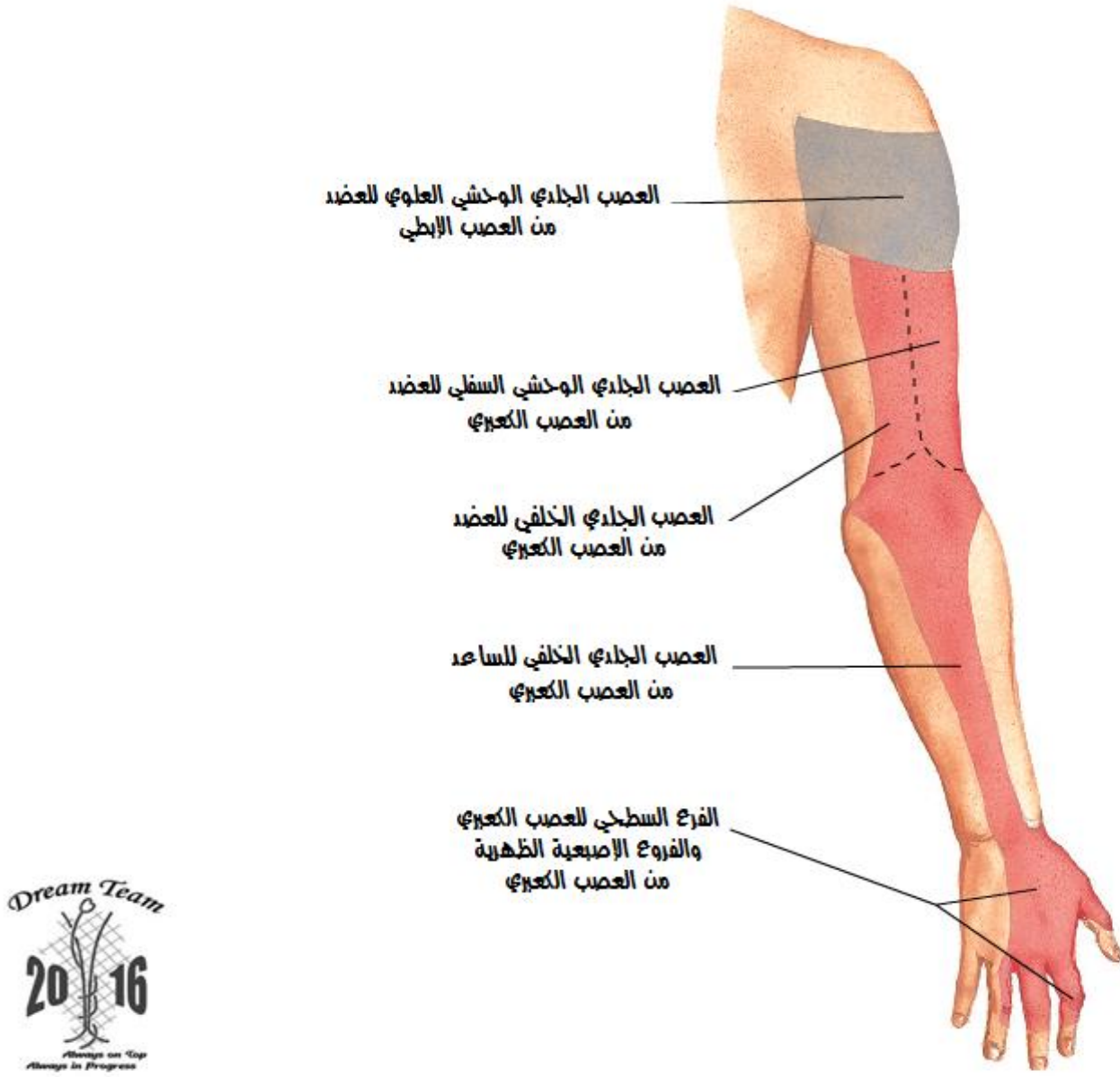
العصب الكعبري في العضد، وإعصاب الكتف الخلفي منظر خلفي



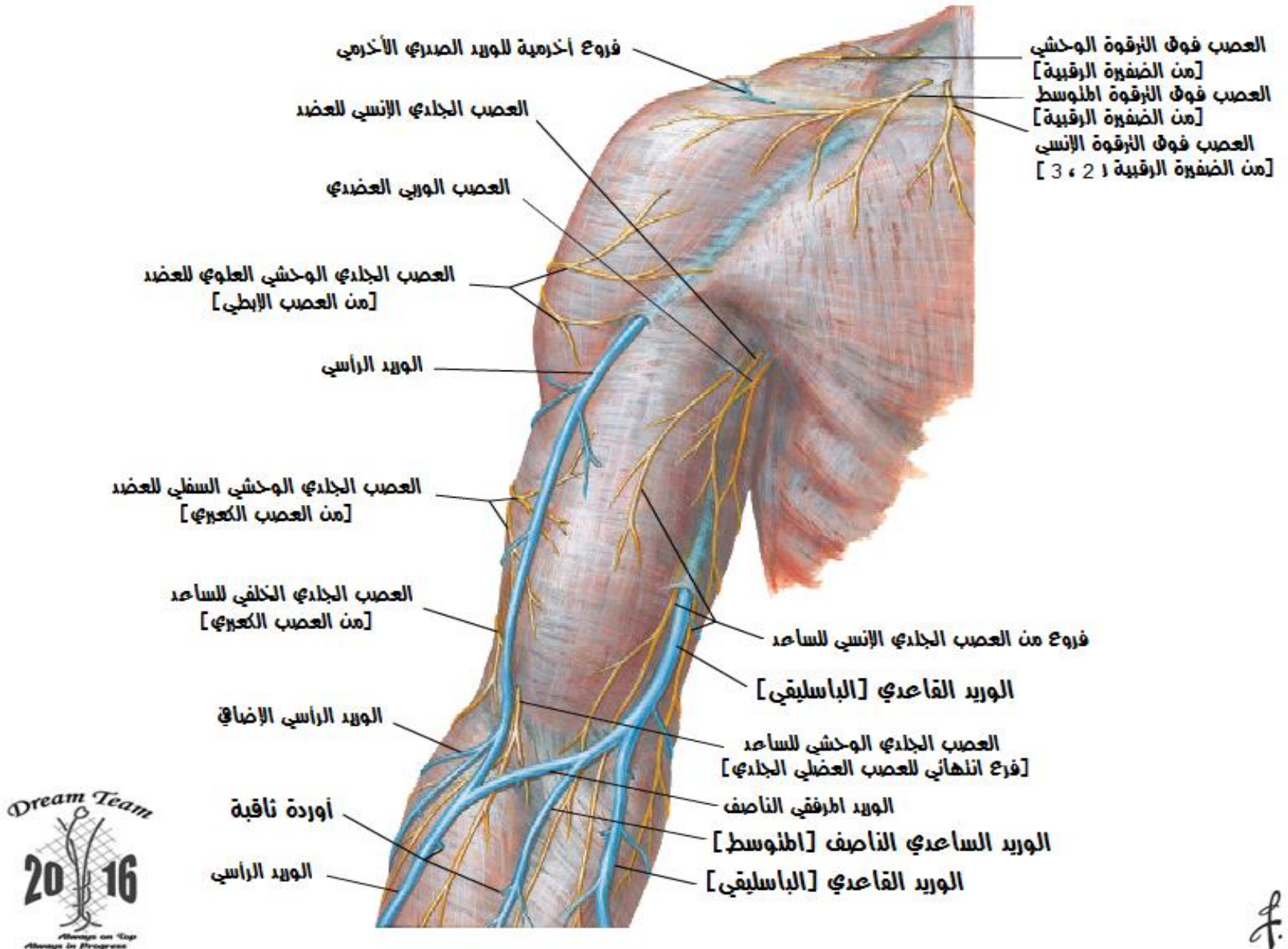
العصب الكعبري في الساعد [منظر خلفي]



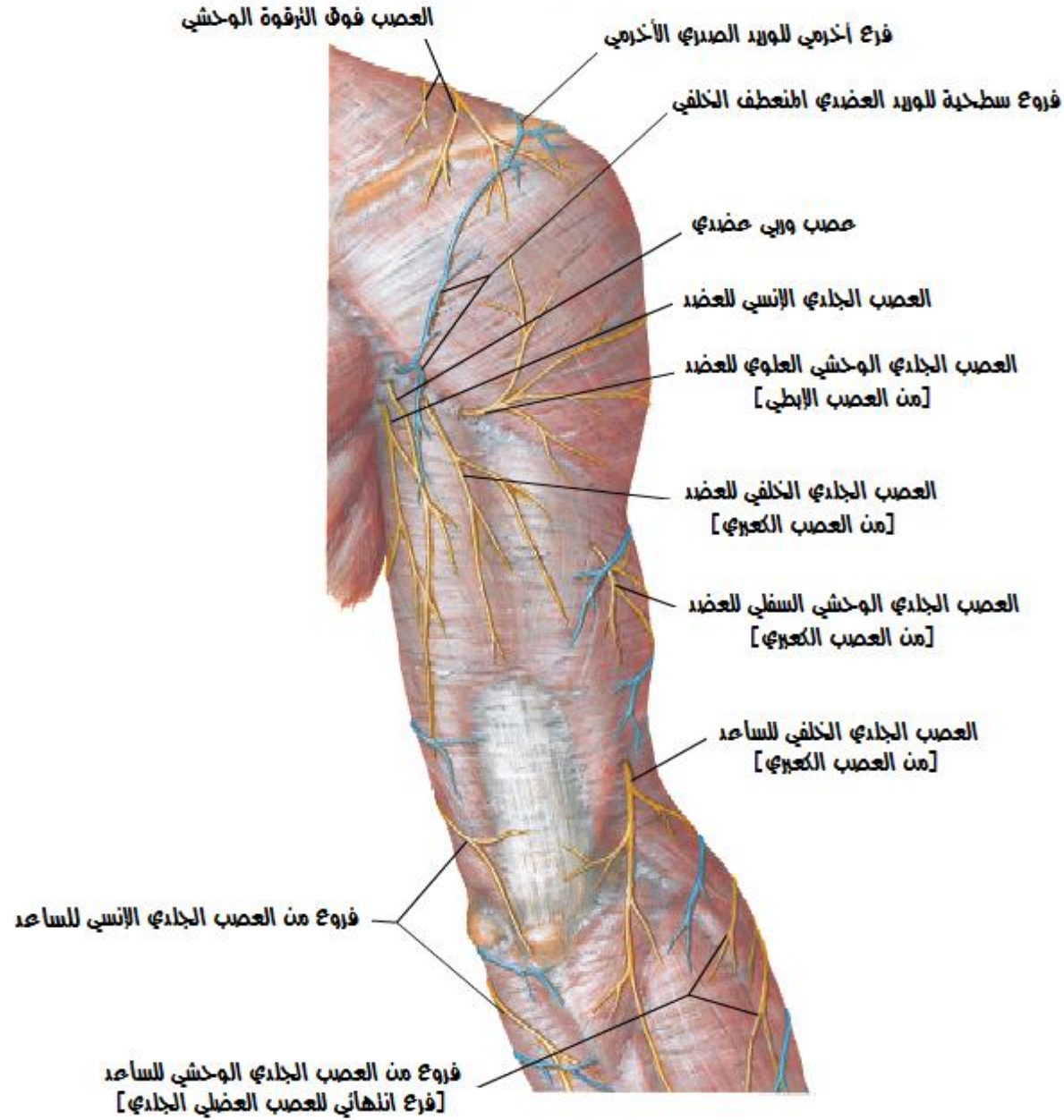
العصب الإبطي والعصب الكعبري النعصيب الجلدي



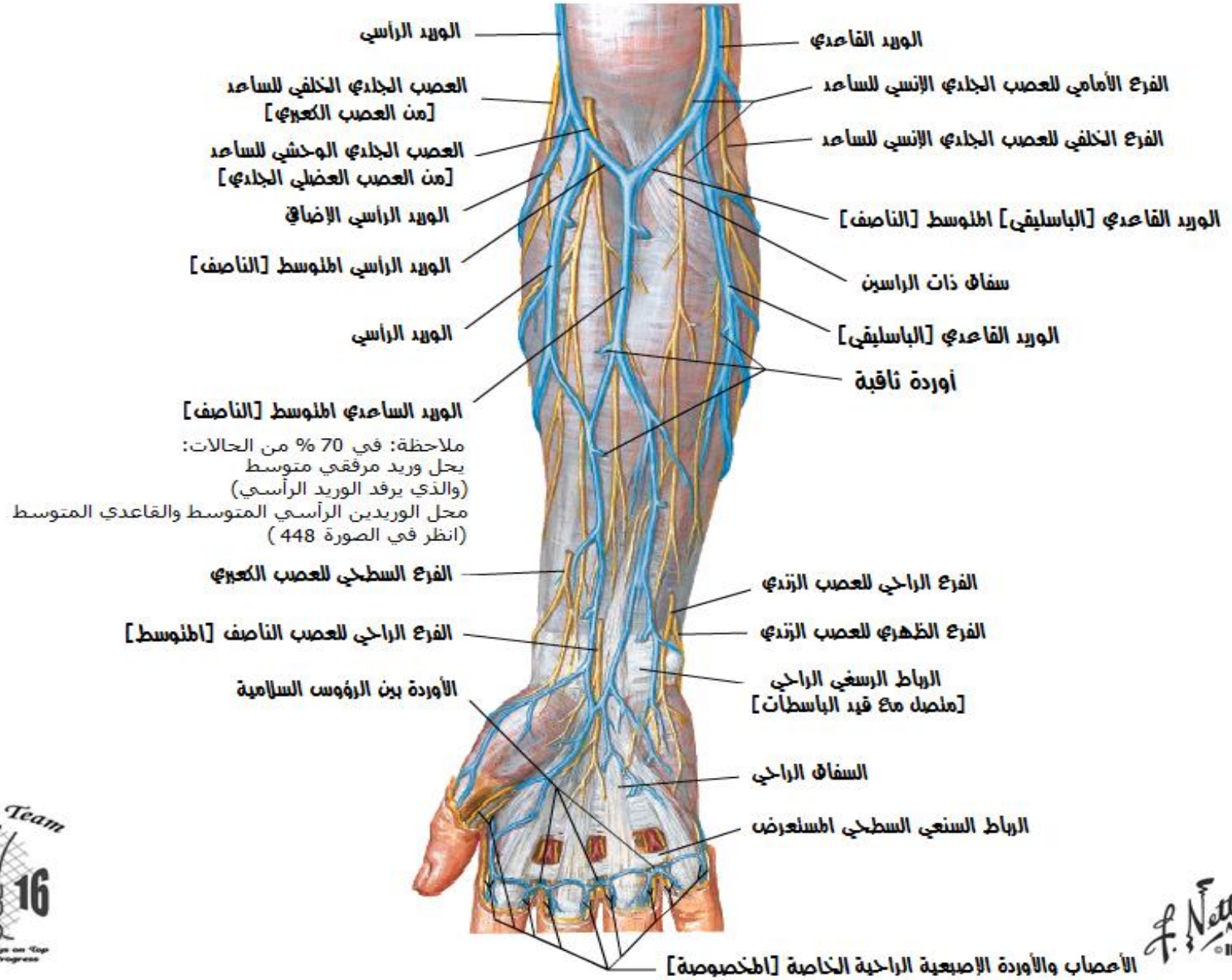
الأعصاب الجلدية والأوردة السطحية للكف والمعد منظر أمامي



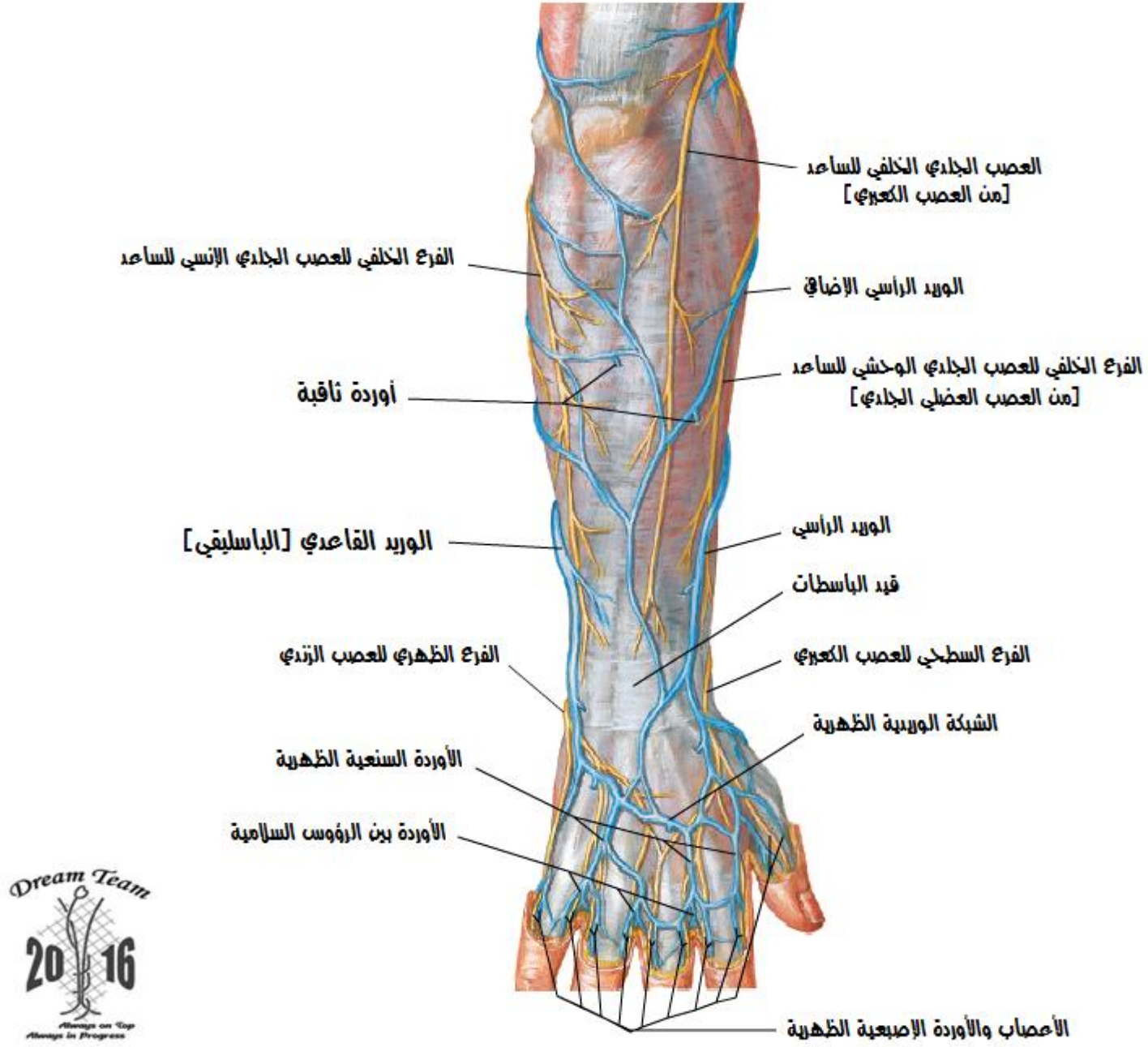
الأعصاب الجلدية والأوردة السطحية للكف والمض منظر خلفي



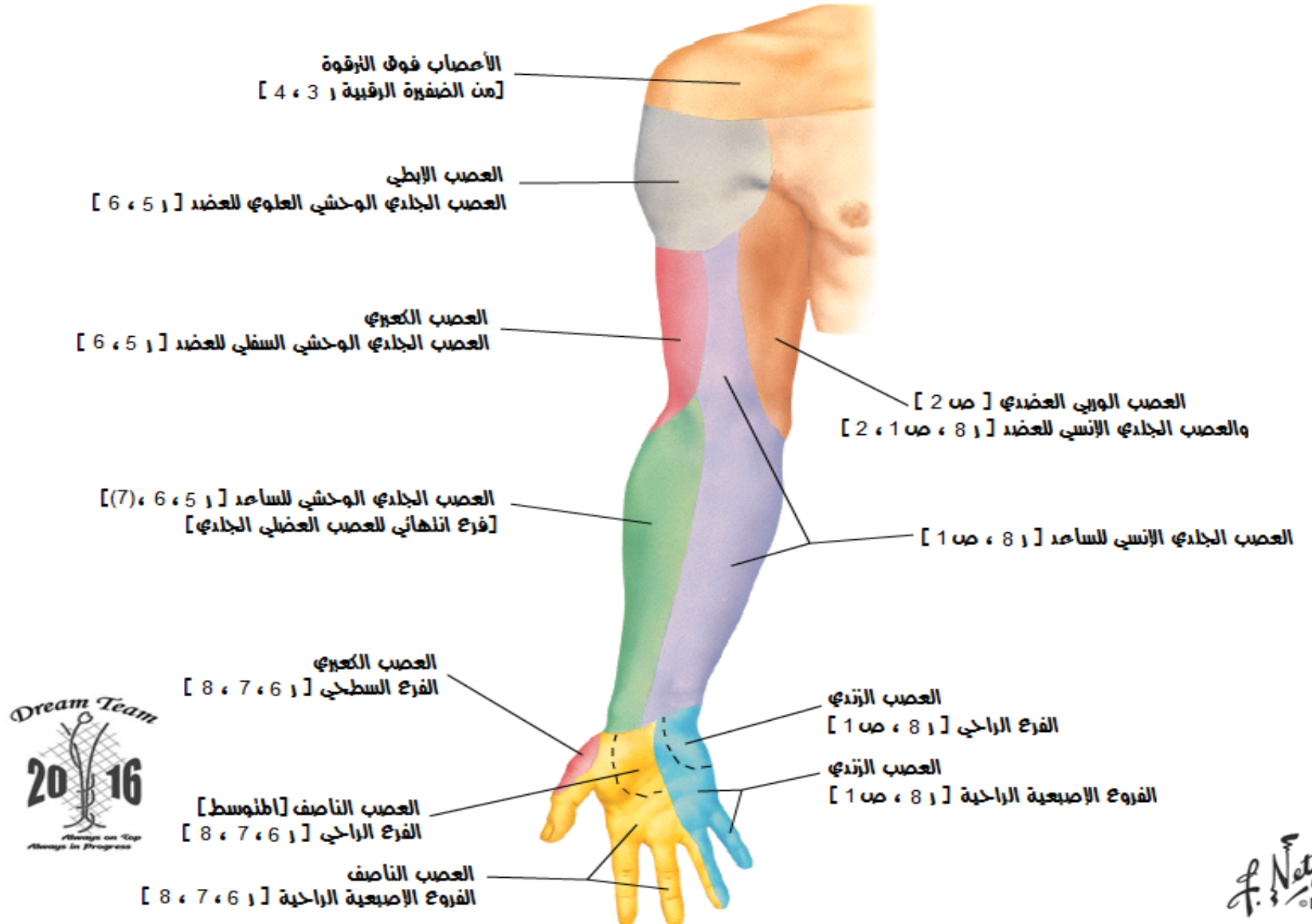
الأعصاب الجلدية والأوردة السطحية للساعد منظر أمامي [رادي]



الأعصاب الجلدية والأوردة السطحية للساعد منظر خلفي [ظهري]

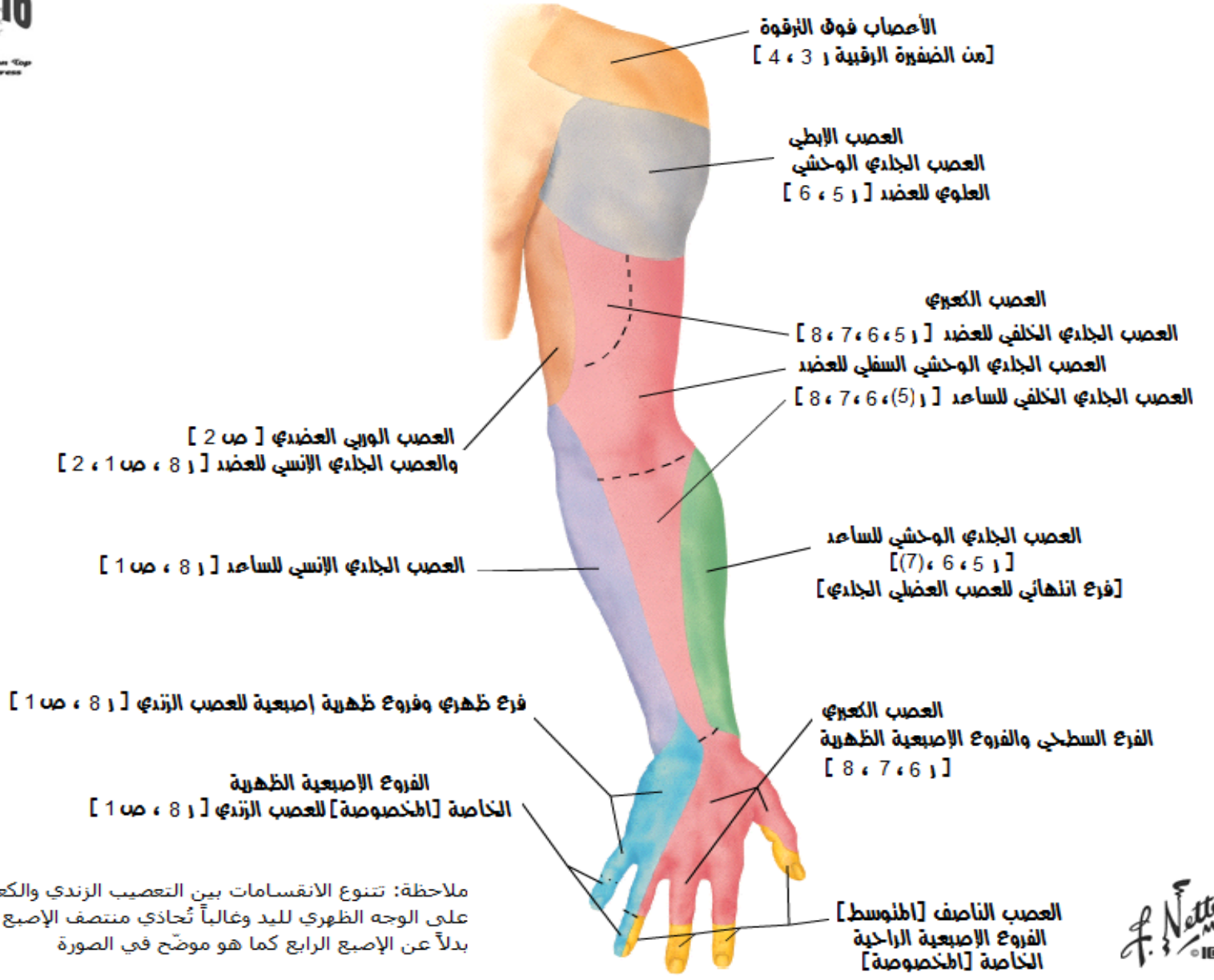


التعصيب الجلدي للطرف العلوي منظر أمامي [راحي]



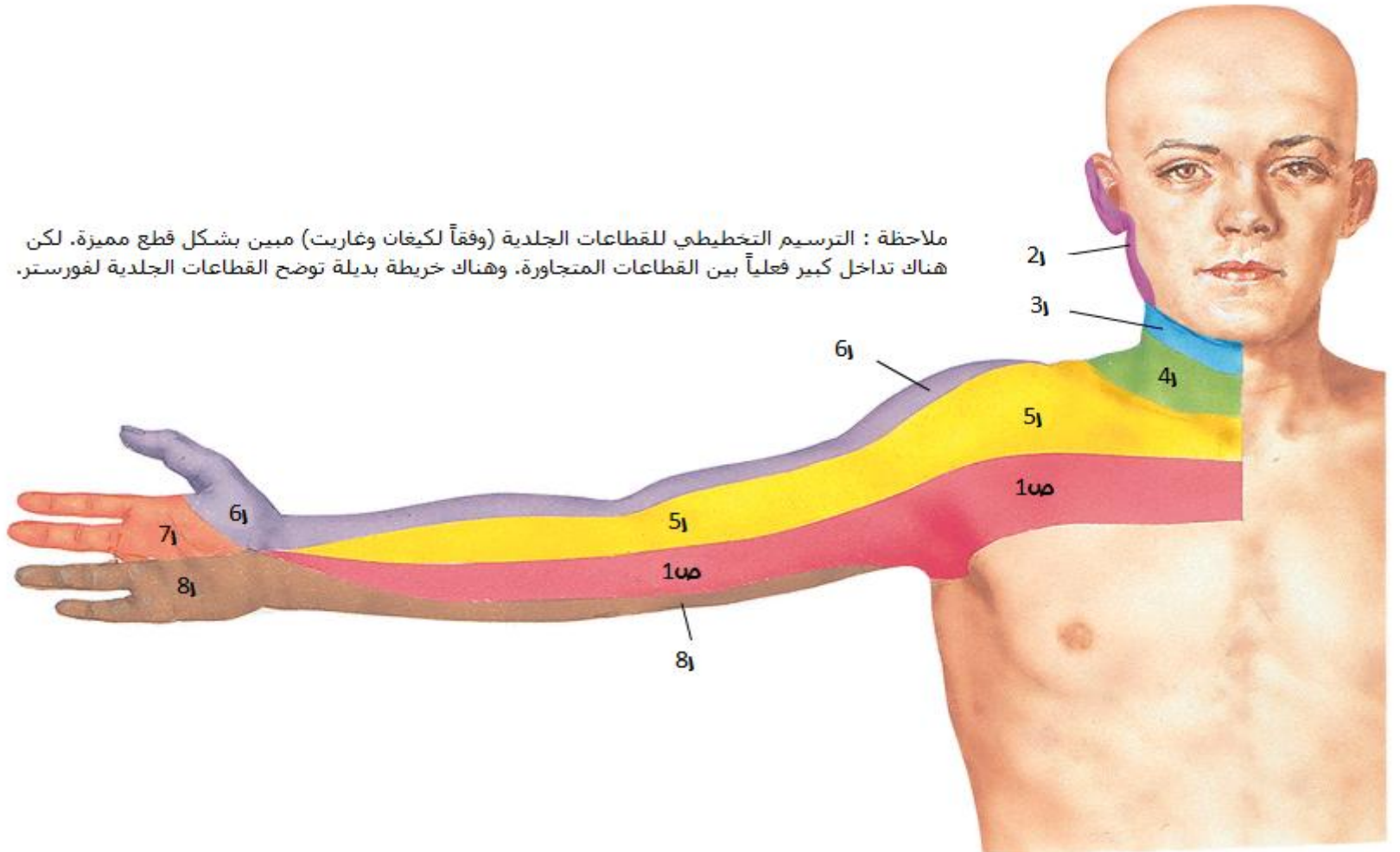


التعصيب الجلدي للطرف العلوي منظر خلفي [ظهري]



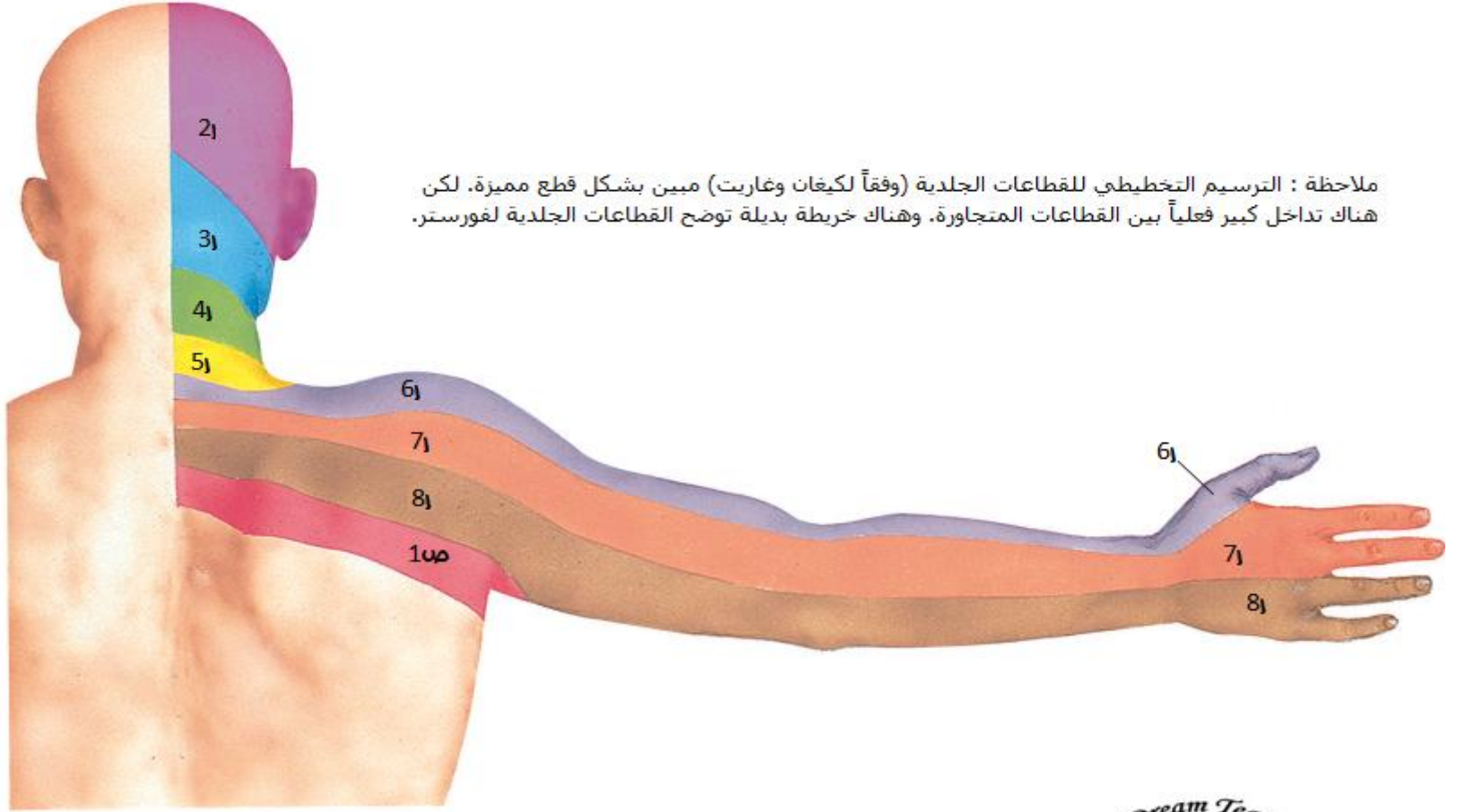
F. Netter
M.D.
© 1997

القطاعات الجلدية في الطرف العلوي منظر أمامي

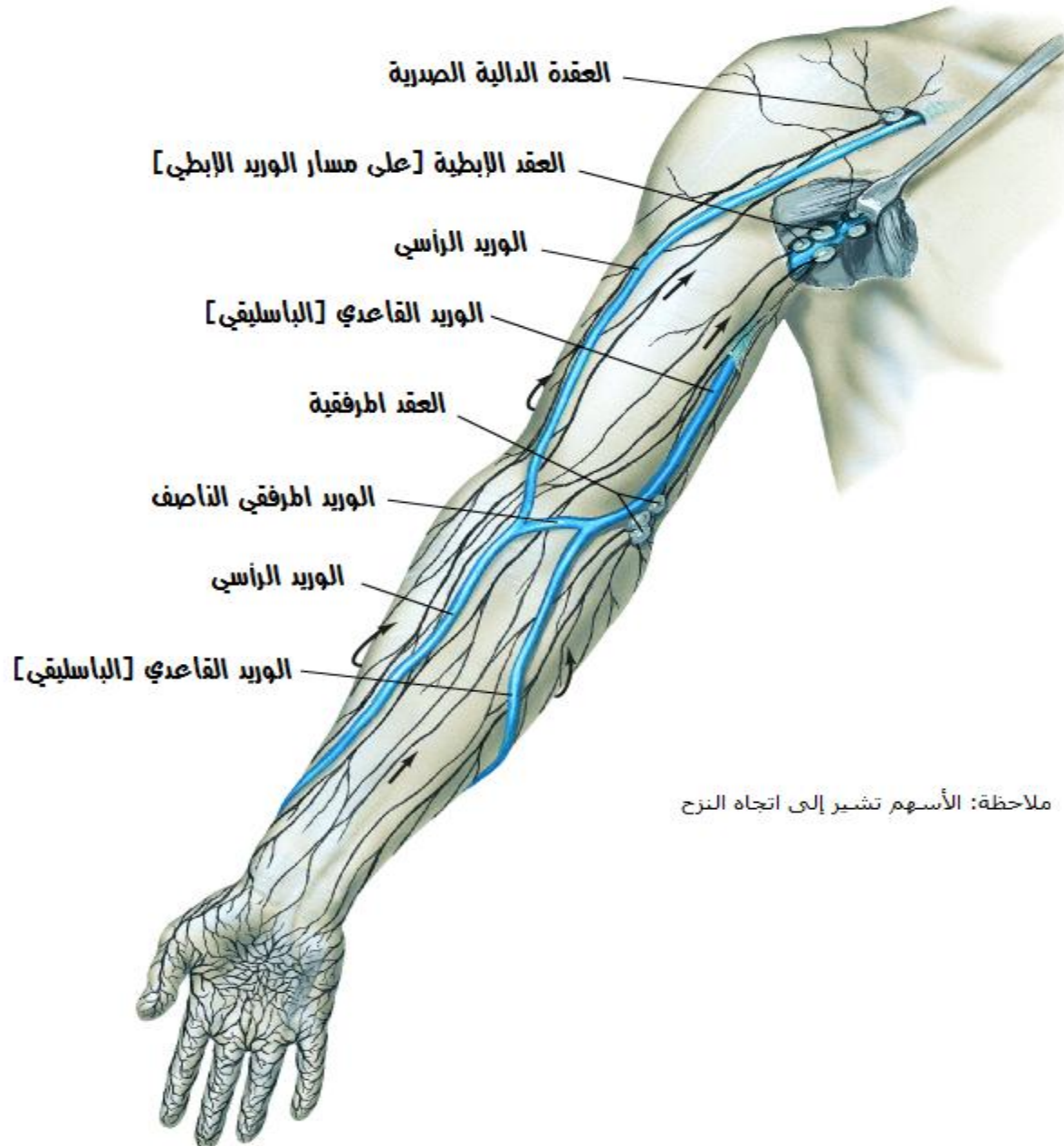


F. Netter
M.D.
© 1997

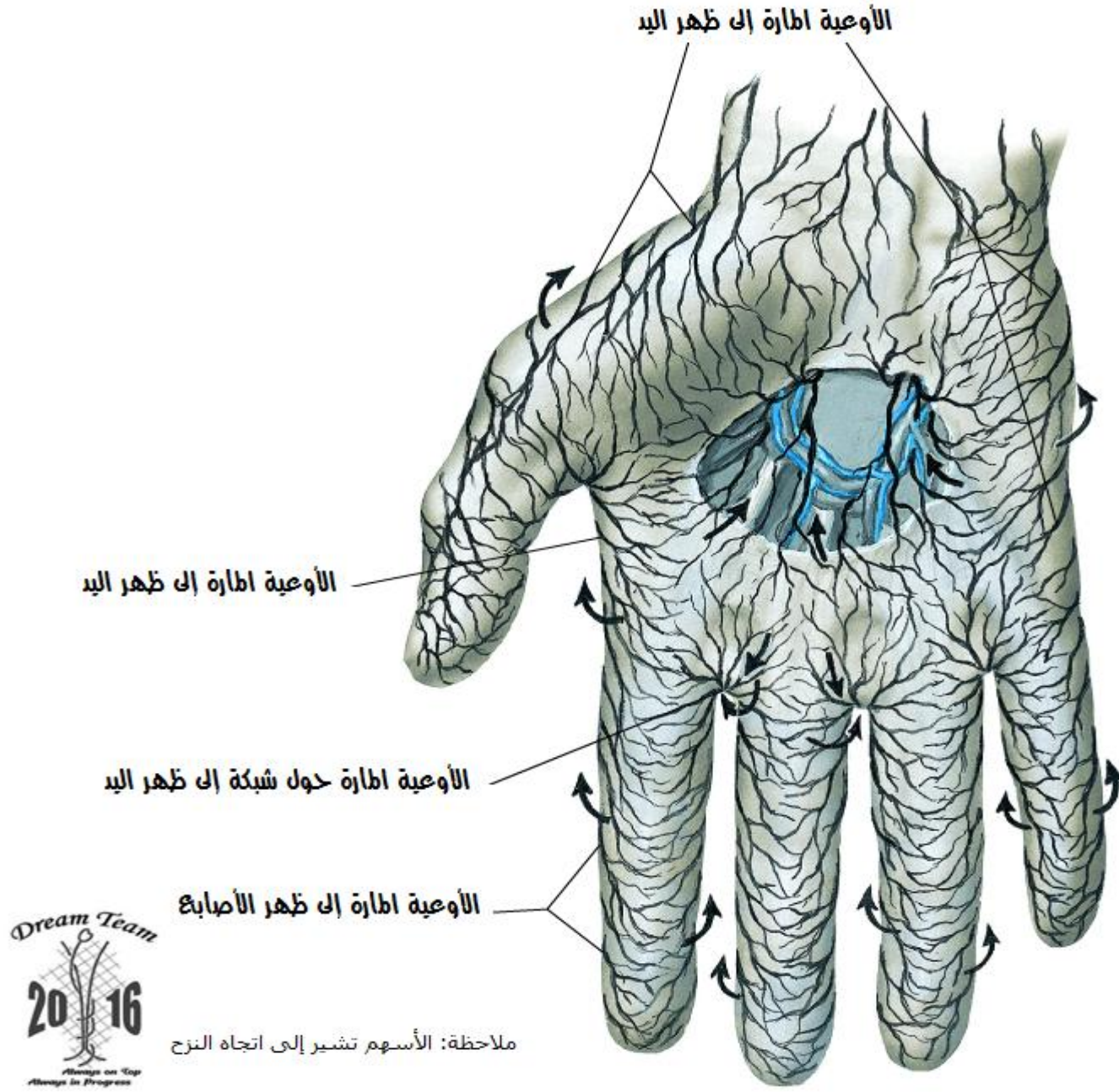
القطاعات الجلدية في الطرف العلوي منظر خلفي



الأوعية والعقد اللمفاوية في الطرف العلوي



الأوعية اللمفاوية في اليد



F. Netter
M.D.
© IGV

نسأل الله أن يتقبل منا ويجعل عملنا هذا خالصاً لوجهه الكريم

ونتمنى لكم أن تجدوا فيه الفائدة المرجوة

ونأمل منكم ألا تبخلوا علينا بملاحظاتكم الكريمة التي من شأنها أن تزيد هذا العمل دقةً وتقربه من درجات الكمال

التواصل مع القائمين على العمل عبر الفيسبوك :

Bayan Alsaïd – Abdurrahman Albardini – Basel Salfeti

Bilal Alshareef – Bilal Ayash – Omar Hasweh

Nour Diarbakerly – Yaser Damer

وصفحة (فريق الأحلام دفعة 2016) وصفحة (مخبر التشريخ جامعة دمشق)

والله من وراء القصد

DREAM TEAM 2016

